

УДК 616-092

DOI: 10.25557/GM.2018.4.9748

Коррекция морфофункциональных нарушений в экспериментальном метаболическом синдроме у крыс полифенолами винограда

Шрамко Ю.И., Кубышкин А.В., Давыдова А.А., Фомочкина И.И., Алиев Л.Л., Чегодарь Д.В.

Медицинская академия им. С.И. Георгиевского Федерального государственного автономного образовательного учреждения высшего образования «Крымский федеральный университет им. В.И. Вернадского». 295000, г. Симферополь, б-р Ленина, д. 5/7

Цель работы состояла в изучении влияния полифенолов винограда на органы-мишени при экспериментальном метаболическом синдроме у крыс. **Методы.** В течение 12 недель полифенолы винограда применялись у крыс линии Вистар. Все крысы находились на стандартном рационе. Животные были разделены на 6 групп: 1-я контрольная получала питьевую воду; 2-я контрольная и все 4 экспериментальные — 2,5% раствор фруктозы в качестве питья. 1-я экспериментальная группа дополнительно получала препарат «Фэнокор» с суммарным содержанием полифенолов 181,53 г/дм³, 2-я экспериментальная — виноматериал с суммарным содержанием полифенолов 1,73 г/дм³; 3-я экспериментальная — виноматериал с суммарным содержанием полифенолов 4,33 г/дм³ и 4-я экспериментальная — виноматериал с суммарным содержанием полифенолов 8,58 г/дм³. После окончания опыта у крыс проводили морфологические исследования висцеральной жировой ткани, тканей миокарда и печени. **Результаты.** Анализ результатов показал, что применение полифенольных продуктов переработки винограда в концентрациях 181,53 г/дм³ при моделировании метаболического синдрома приводило к минимизации морфофункциональных нарушений в висцеральной жировой ткани (уменьшение интенсивности лимфоплазмочитарной инфильтрации), миокарде (мышечные волокна имели типичное строение и адипоциты между ними встречались лишь очагово) и печени (имелись лишь слабые очаговые дистрофические изменения гепатоцитов). **Заключение.** Результаты работы свидетельствуют о возможности применения виноматериалов с наибольшей концентрацией полифенолов и препарата «Фэнокор» в коррекции и профилактике поражений при метаболическом синдроме.

Ключевые слова: метаболический синдром; полифенолы винограда; «Фэнокор».

Для цитирования: Шрамко Ю.И., Кубышкин А.В., Давыдова А.А., Фомочкина И.И., Алиев Л.Л., Чегодарь Д.В. Коррекция морфофункциональных нарушений в экспериментальном метаболическом синдроме у крыс полифенолами винограда. Патогенез. 2017; 15(4): 43—48

Для корреспонденции: Шрамко Юлия Ивановна, e-mail: julianashramko@rambler.ru

Финансирование. Исследование не имеет спонсорской поддержки.

Конфликт интересов. Авторы заявляют об отсутствии конфликта интересов.

Поступила: 17.08.2017

Correction of morphofunctional disorders with grapes polyphenols in rats with experimental metabolic syndrome

Shramko Yu.I., Kubyshkin A.V., Davydova A.A., Fomochkina I.I., Aliev L.L., Chegodar D.V.

S.I. Georgievsky Medical Academy of the V.I. Vernadsky Crimean Federal University. 5/7, Lenina Blvd, Simferopol 295000, Russian Federation

The aim of this work was to study the effect of grape polyphenols on target organs in rats with experimental metabolic syndrome. **Methods.** Grape polyphenols were used in Wistar rats for 12 weeks. All rats received a standard diet. The animals were divided into 6 groups: group 1, control, received drinking water; group 2, the second control, and four experimental groups received a 2.5% fructose solution for drinking. The first experimental group additionally received a drug, Fenocor, containing polyphenols at 181.53 g/dm³; the second experimental group — wine material containing polyphenols at 1.73 g/dm³; the third experimental group — wine material containing polyphenols at 4.33 g/dm³; and the fourth experimental group — wine material containing polyphenols at 8.58 g/dm³. At the end of experiment, morphological studies of visceral adipose tissue, myocardial tissue, and hepatic tissue were performed. **Results.** The treatment of rats with experimental metabolic syndrome with grape polyphenolic products at a concentration of 181.53 g/dm³ minimized morphological and functional disorders in visceral adipose tissue (intensity of lymphoplasmocytic infiltration was decreased), myocardium (muscle fibers had normal structure with only occasional adipocytes between them), and liver (only slight focal degenerative changes were observed in hepatocytes). **Conclusion.** The study indicated a possibility of using wine materials with the highest concentration of polyphenols and the drug Fenocor for correction and prevention of damages in metabolic syndrome.

Key words: metabolic syndrome; polyphenols of grapes; «Fenocor».

For citation: Shramko Yu.I., Kubyshkin A.V., Davydova A.A., Fomochkina I.I., Aliev L.L., Chegodar D.V. Correction of morphofunctional disorders with grapes polyphenols in rats with experimental metabolic syndrome. *Patogenez [Pathogenesis]*. 2017; 15(4): 43–48 (in Russian)

For correspondence: Shramko Yuliana Ivanovna, e-mail: julianashramko@rambler.ru

Funding. The study had no sponsorship.

Conflict of interest. The authors declare no conflict of interest.

Received: 17.08.2017

Введение

Метаболический синдром (МС) в настоящее время рассматривается как синтропия заболеваний внутренних органов, в основе которой лежат системное воспаление, инсулинорезистентность, липотоксичность и другие процессы. Значительная гиперинсулинемия активизирует многие гены, продукты которых участвуют в развитии воспаления [1]. Терапевтические мероприятия при лечении пациентов с МС должны быть направлены на основные его патогенетические звенья [2]. Вместе с тем, лечение и профилактика МС синтетическими медикаментами представляет серьезные трудности ввиду их выраженных побочных эффектов, высокой стоимости, неэффективности в некоторых случаях и недостаточной доступности для многих людей во всем мире. В связи с этим, возрастает интерес к использованию продуктов натурального происхождения для коррекции данной патологии. Большинство исследований лекарственных средств натурального происхождения указывают на высокую антиоксидантную активность последних, которая коррелирует с содержанием полифенолов [3, 4]. Одним из наиболее экономически важных источников полифенолов является виноград (*Vitis vinifera*) [5], лидирующий по содержанию полифенолов среди фруктов [6]. В последнее время выраженное благотворное влияние на здоровье флавоноидов винограда напрямую связывается с так называемым «французским парадоксом» — традицией регулярного потребления красного вина, что считается главным фактором снижения риска развития сердечно-сосудистых заболеваний [7]. Имеются доказательства, что полифенолы продуктов переработки винограда способны снизить проявления МС и предотвратить развитие ожирения и сахарного диабета 2 типа, действуя как многоцелевые модуляторы с антиоксидантным и противовоспалительным действием [8, 9]. Полифенолы самостоятельно не синтезируются в организме человека и должны постоянно поступать с растительной пищей. Однако их биологическая доступность для человека крайне мала, вследствие низкой растворимости полифенолов в воде [10]. В биологически легко доступной форме и высокой концентрации полифенолы могут применяться в составе виноградных пищевых концентратов, приготовленных по специальным технологиям [11].

В связи со всем вышеизложенным целью настоящей работы стало исследование путей коррекции морфофункциональных нарушений при моделировании метаболического синдрома с помощью полифенольных продуктов переработки винограда.

Материалы и методы

Экспериментальные исследования по изучению биологических эффектов полифенольных продуктов переработки винограда проведены на 60 белых крысах-самцах Вистар, массой 180–200 граммов (возраст 10–12 недель) с использованием фруктозной модели метаболического синдрома [12, 13]. Содержание животных в виварии было одинаковым, что является необходимым условием создания структурной группы. Температура помещения, где осуществлялись эксперименты, составляла 18–20°C. Крысы из всех групп получали в течение 12 недель эксперимента одинаковую пищу стандартного рациона.

Животные были разделены на 6 групп (табл. 1): 1-я контрольная (К1) получала питьевую воду; 2-я контрольная (К2) и все 4 экспериментальные группы — 2,5% раствор фруктозы в качестве питья. 1-я экспериментальная группа (Э1) дополнительно получала препарат «Фэнэкор» с суммарным содержанием полифенолов 181,53 г/дм³ (что составляло в среднем 0,05 мл препарата на одну крысу) вместе с 0,05 мл воды, ежедневно перорально с помощью зонда на протяжении 12 недель. Животные групп Э2, Э3 и Э4 получали разведения виноматериалов «Каберне-Совиньон» в дозе из расчета 300 мл вина на 70 кг массы тела (по 0,7 мл на животное), ежедневно перорально с помощью зонда начиная с 4-й недели эксперимента. 2-я экспериментальная (Э2) получала виноматериал с суммарным содержанием полифенолов 1,73 г/дм³, индекс Фолина-Чокальтеу 2,5 (разведение Р1); 3-я экспериментальная (Э3) — виноматериал с суммарным содержанием полифенолов 4,33 г/дм³, индекс Фолина-Чокальтеу 1,0 (разведение Р2) и 4-я экспериментальная (Э4) — виноматериал с суммарным содержанием полифенолов 8,58 г/дм³, индекс Фолина-Чокальтеу 0,5 (разведение Р3).

У контрольных и экспериментальных групп животных определяли массу тела и окружность живота на уровне сере-

Распределение экспериментальных животных по группам

Таблица 1

Группа	Питьё	Добавки к стандартному рациону питания	n
К1	Вода	—	10
К2	2,5% раствор фруктозы	—	10
Э1	2,5% раствор фруктозы	«Фэнэкор»	10
Э2	2,5% раствор фруктозы	Виноматериалы (разведение Р1)	10
Э3	2,5% раствор фруктозы	Виноматериалы (разведение Р2)	10
Э4	2,5% раствор фруктозы	Виноматериалы (разведение Р3)	10

дины туловища для оценки степени абдоминального ожирения. Эвтаназия животных проводилась путем декапитации под эфирным наркозом. После эвтаназии проводили морфологические исследования висцеральной жировой ткани, тканей миокарда и печени. Все измерения и исследования проводили на оборудовании, прошедшем метрологическую поверку и экспертизу в лаборатории, аттестованной на проведение измерений и метрологических работ (Свидетельство об аттестации №021/12 от 12.12.2012 г.). Исследование было одобрено Институциональным комитетом по биоэтике и соответствует принципам Руководства по уходу и использованию лабораторных животных, изданного US NIH (№85-23, пересмотрено в 1985 г.).

Статистическую обработку полученных данных проводили с использованием методов вариационной статистики, с использованием непараметрического Т-критерия Вилкоксона и U-критерия Манн—Уитни. Числовые данные приведены как Ме (Q1, Q3).

Результаты исследования и их обсуждение

В жировой клетчатке всех крыс из второй контрольной (К2) группы, которым проводилось моделирование метаболического синдрома при помощи введения в рацион раствора фруктозы, имели место умеренно выра-

женные гемодинамические расстройства, в виде отека межлужочной ткани и полнокровия сосудов. Обнаруживались крупные массивные лимфоплазмочитарные агрегаты в межлужочной ткани, располагавшиеся в ряде наблюдений периваскулярно, а также слабовыраженный интерстициальный фиброз (рис. 1, А). Это сопровождалось увеличением массы тела на 67% ($p < 0,05$) по сравнению с контрольной группой преимущественно за счет абдоминальной жировой клетчатки, что подтверждалось увеличением окружности живота на 59% от контрольных цифр ($p < 0,05$) (табл. 2).

При анализе материала, полученного при микроскопическом исследовании висцерального жира у всех крыс групп Э2 и Э3 отмечалась сходная морфологическая картина с крупными очаговыми лимфогистиоцитарными скоплениями (рис. 1, Б). Масса тела крыс групп Э2 и Э3 превышала контрольные цифры на 40% и 55% соответственно ($p < 0,05$), что сопровождалось увеличением окружности живота на 17% и 50% ($p < 0,05$).

Масса тела крыс группы Э4 была наибольшей среди экспериментальных групп — на 67% выше контроля ($p < 0,05$), что сопровождалось увеличением окружности живота на 67% ($p < 0,05$). Однако жировая ткань крыс из группы Э4 микроскопически отличалась от вышеописанных групп. Так, в этих наблюдениях отмечалось уменьше-

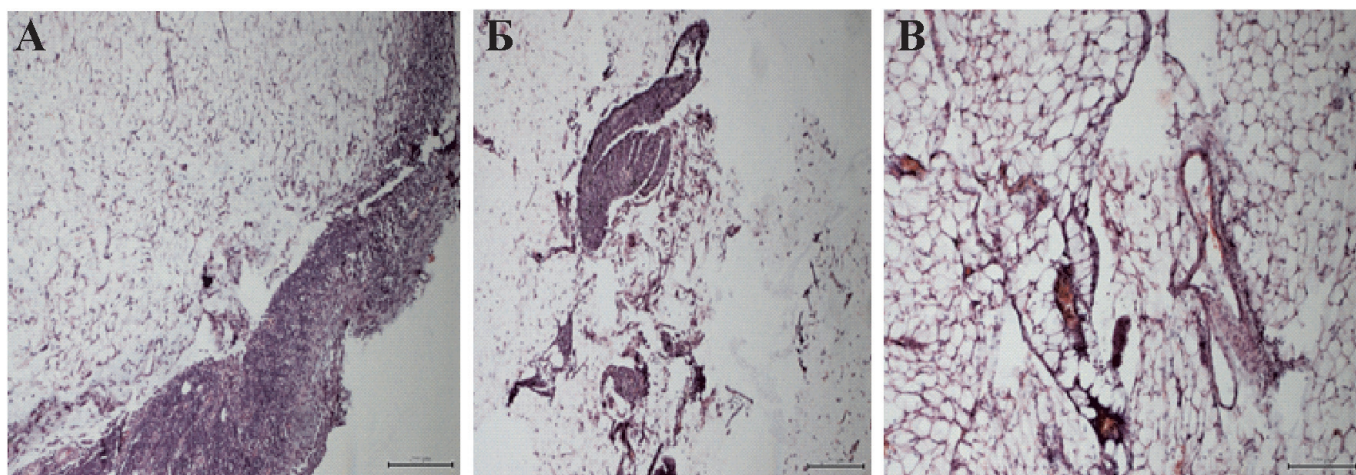


Рис. 1. Морфофункциональные изменения в жировой клетчатке.

А: Массивная лимфоплазмочитарная инфильтрация с формирующейся фиброзной тканью в жировой ткани крыс с моделируемым метаболическим синдромом (группа К2).

Б: Очаговая лимфоплазмочитарная инфильтрация жировой клетчатки у крыс группы Э2.

В: Висцеральный жир с очаговой слабовыраженной лимфогистиоцитарной инфильтрацией, на фоне расстройства кровообращения в группе с применением «Фэнокора» (группа Э1).

Окраска гематоксилин-эозин. Ув.10х10.

Таблица 2

Сравнительный анализ массы тела и окружности живота у крыс из разных групп по окончании эксперимента; данные представлены в виде Ме (Q1, Q3)

Группа	Масса тела, г	Окружность живота, см
К1	179,5 (178,5; 185)	12 (12,13)
К2	300 (300; 329,5)*	19,4 (18,5; 20,5)*
Э1	179 (172,5; 204,5)	12 (12; 13,5)
Э2	252,5 (250;257)*	14 (13,5; 15)*
Э3	277,5 (273,5; 288)*	18 (17; 19,5)*
Э4	300 (299; 300)*	20 (19,5; 21,5)*

Примечание. * $p < 0,05$ по сравнению с группой К1

ние интенсивности лимфоплазмочитарной инфильтрации, а гемодинамические расстройства были выражены в меньшей степени.

Группа с применением в виде корректирующего препарата «Фэнокор» (Э1), характеризовалась слабой степенью выраженности патологических изменений. Масса тела и окружность живота существенно не отличались от контрольных цифр. При микроскопическом исследовании абдоминального жира нами была выявлена слабовыраженная лимфоплазмочитарная инфильтрация на фоне гемодинамических расстройств в виде отека, полнокровия и единичных петехиальных кровоизлияний (рис. 1, В). Необходимо отметить также, что в этой группе адипоциты имели переменные размеры, что, возможно, связано с уменьшением в них триглицеридов.

При микроскопическом исследовании *печени* крыс из второй контрольной (К2) группы были выявлены изменения дистрофически-деструктивного характера, проявившиеся в виде мелкокапельной жировой и гидропической дистрофии гепатоцитов (рис. 2, А), а также наличие признаков некробиотических изменений, в виде сморщивания клеток, конденсации хроматина и очаговых центральнобулярных некрозов. Также весьма важным гистологическим признаком развившегося стеатогепатита, явилась воспалительная лимфоплазмочитарная инфильтрация, с примесью нейтрофильных лейкоцитов, которая имела преимущественно очаговый периваскулярный, реже диффузный характер. Кроме того, имели место признаки расстройства кровообращения в виде отека, расширения перисинусоидальных пространств с нарушением балочного строения, полнокровия синусоидов и центральных вен со сладжированием эритроцитов, очаговыми петехиальными кровоизлияниями. Микроскопическое исследование печени крыс групп Э2 и Э3 выявило следующее: мелкокапельная жировая дистрофия в сочетании с выраженной гидропической дистрофией гепатоцитов (рис. 2, Б), умеренно выраженный отек и полнокровие синусоидов, а также наличие умеренно выраженной лимфоплазмочитарной инфильтрации, которая имела преимущественно периваскулярный характер. В ткани печени у крыс группы Э4 обращало на себя внимание уменьшение степени

выраженности дистрофических и воспалительных изменений в сочетании с выраженным расстройством кровообращения. Группа с применением «Фэнокора» (Э1) характеризовалась также слабыми очаговыми дистрофическими изменениями гепатоцитов, в сочетании с очаговой слабовыраженной преимущественно перипортальной, реже диффузной интралобулярной лимфогистиоцитарной инфильтрацией и слабовыраженными признаками расстройства гемодинамики (рис. 2, В).

При микроскопическом исследовании ткани *сердца* крыс из второй контрольной (К2) группы на фоне умеренно выраженного расстройства гемодинамики, в виде отека межзубчатой ткани, полнокровия сосудов и очаговых петехиальных кровоизлияний, отмечалось очаговое истончение и разволокнение мышечных волокон слабо выраженный интерстициальный фиброз (рис. 3, А). Отмечалось вращение жировой клетчатки между кардиомиоцитами. В области эпикарда вокруг крупных сосудов отмечалось скопление преимущественно белого жира, в виде групп крупных полигональных клеток с наличием единственной вакуоли и ядром на периферии клетки. В жировой клетчатке обнаруживались очаговые лимфоплазмочитарные инфильтраты.

При микроскопическом исследовании сердечной мышцы крыс групп Э2 и Э3 отмечалась сходная морфологическая картина с преобладанием бурого жира в периваскулярной клетчатке (рис. 3, Б). В области эпикарда у крыс из группы Э4 вокруг сосудов обнаруживались скопления клеток преимущественно бурого жира с очаговой слабо выраженной лимфоплазмочитарной инфильтрацией, а гемодинамические расстройства были выражены в меньшей степени. Также отмечалось уменьшение количества и размеров адипоцитов между мышечными клетками. В группе с применением в виде корректирующего препарата «Фэнокор» (Э1) степень выраженности патологических изменений в миокарде была слабой, мышечные волокна имели типичное строение и адипоциты между ними встречались лишь очагово, ближе к эпикарду, однако в миокарде все же имели место явления отека и полнокровия (рис. 3, В).

Таким образом, при моделировании МС у всех животных проявились типичные изменения в морфологии ор-

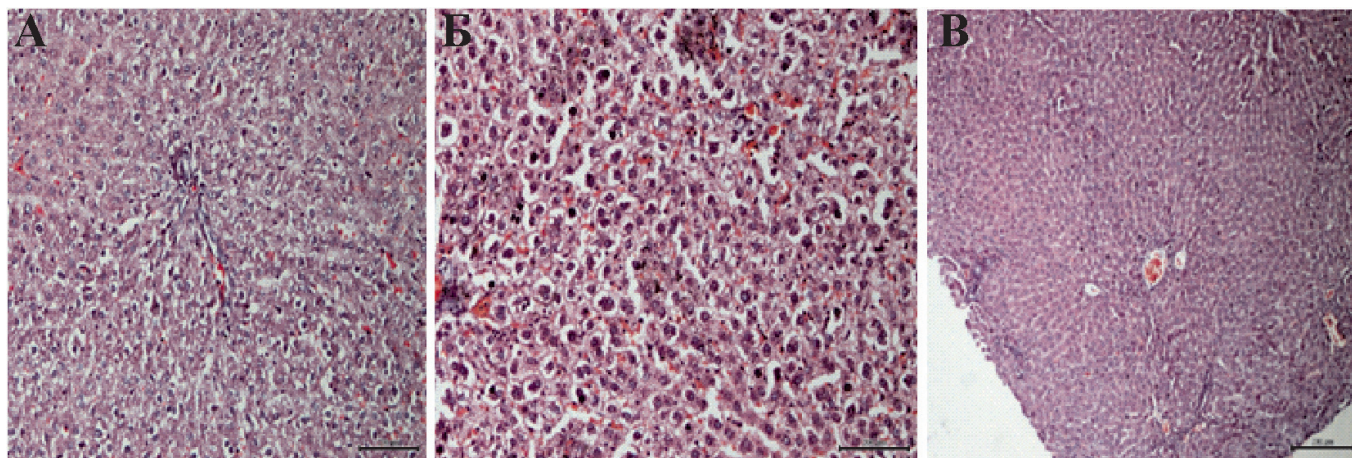


Рис. 2. Морфофункциональные изменения в печени.

А: Гидропическая дистрофия гепатоцитов при моделируемом метаболическом синдроме (группа К2). Окраска гематоксилин-эозин. Ув. 10x20.

Б: Дистрофически измененные гепатоциты на фоне расстройства кровообращения в группе Э2. Окраска гематоксилин-эозин. Ув. 10x20.

В: Слабовыраженные признаки гемодинамических расстройств и слабовыраженная воспалительная инфильтрация в ткани печени крыс из группы с применением «Фэнокора» (группа Э1). Окраска гематоксилин-эозин. Ув. 10x10.

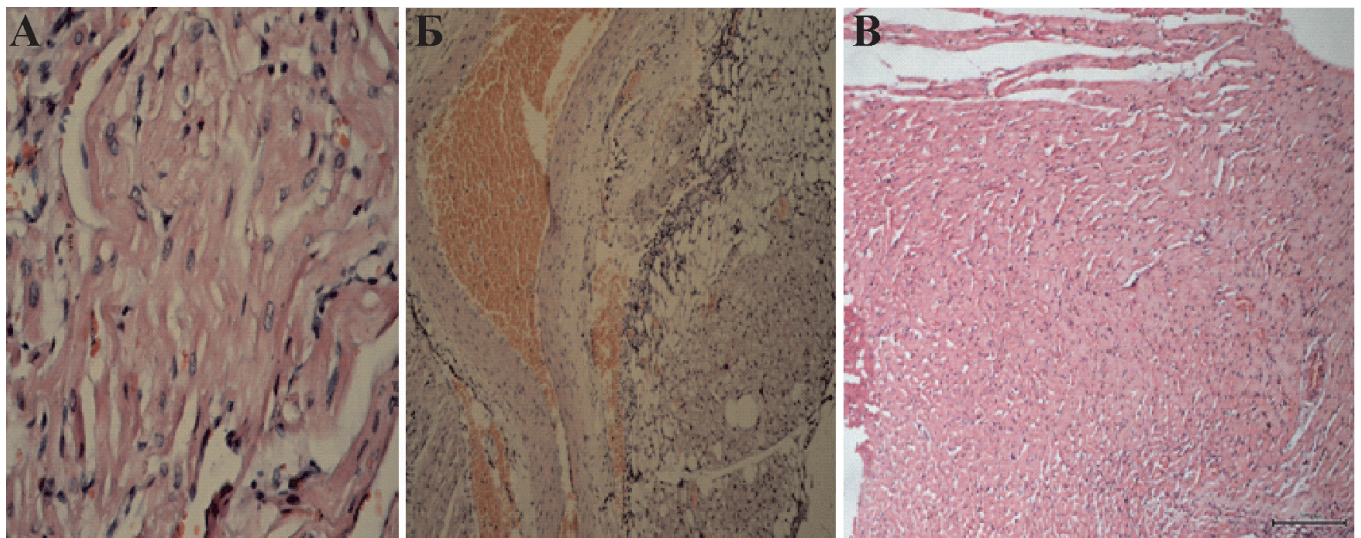


Рис. 3. Морфофункциональные изменения в миокарде.

А: Разволокнение и расщепление мышечных волокон на фоне расстройства кровообращения в группе К2. Окраска гематоксилин-эозин. Ув.10x40.

Б: Лимфоплазмозитарная инфильтрация жировой клетчатки в ткани сердца крысы группы Э2. Окраска гематоксилин-эозин. Ув.10x10.

В: Ткань миокарда со слабовыраженными явлениями расстройства кровообращения в группе с применением «Фэнэкоора» (группа Э1). Окраска гематоксилин-эозин. Ув.10x10.

ганов-мишеней (дистрофия и атрофия в сочетании с воспалительными изменениями) на фоне выраженного абдоминального ожирения, которые, по данным наших исследований [14, 15, 16], сопровождались нарушением про- и антиоксидантного баланса в крови во всех экспериментальных группах. Применение более высоких концентраций полифенолов в группе Э4 привело к уменьшению морфологических изменений в органах-мишенях, несмотря на выраженное абдоминальное ожирение. Применение концентраций полифенолов винограда в группах Э2 и Э3 оказалось недостаточным для коррекции нарушений при МС.

Заключение

Применение полифенольных препаратов переработки винограда приводило к снижению выраженности морфофункциональных нарушений в органах-мишенях у экспериментальных животных с моделью метаболического синдрома. Наибольший эффект в отношении нормализации морфологических изменений продемонстрировали разведение виноматериалов с наибольшей концентрацией полифенолов и препарат «Фэнэкор».

Список литературы

- Jialal I., Huet V.A., Kaur H. Increased toll-like receptor activity in patients with metabolic syndrome. *Diabetes Care*. 2012; 35(4): 900-4. DOI: 10.2337/dc11-2375.
- 10-й Проект рекомендаций экспертов Российского кардиологического общества по диагностике и лечению метаболического синдрома. М.; 2013. 103 с.
- Harris C.S., Beaulieu L.P., Fraser M.H. Inhibition of advanced glycation end product formation by medicinal plant extracts correlates with phenolic metabolites and antioxidant activity. *Planta Med*. 2011; 77: 196-204. DOI: 10.1055/s-0030-1250161.
- Hasani-Ranjbar S., Larijani B., Abdollahi M. A systematic review of the potential herbal sources of future drugs effective in oxidant-related diseases. *Inflamm. Allergy Drug Targets*. 2009; 8: 2-10. DOI: 10.2174/187152809787582561.

- Ali K., Maltese F., Choi Y. Metabolic constituents of grapevine and grape-derived products. *Phytochem. Rev*. 2010; 9: 357-78. DOI: 10.1007/s11101-009-9158-0.

- Ananga A., Tsolova V. Recent Advances and Uses of Grape Flavonoids as nutraceuticals. *Nutrients*. 2014; 6(1): 391-415. DOI: 10.3390/nu6010391.

- Renaud S.C., Beswick A.D., Fehily A.M., Sharp D.S., Elwood P.C. Alcohol and platelet aggregation: The carefully prospective heart disease study. *Am. J. Clin. Nutr*. 1992; 55: 1012-7.

- Chuang C.C., McIntosh M.K. Potential mechanisms by which polyphenol-rich grapes prevent obesity-mediated inflammation and metabolic diseases. *Ann. Rev. Nutr*. 2011; 31: 155-76. DOI: 10.1146/annurev-nutr-072610-145149.

- Tsuda T. Dietary anthocyanin-rich plants: Biochemical basis and recent progress in health benefits studies. *Mol. Nutr. Food Res*. 2012; 56: 159-70. DOI: 10.1002/mnfr.201100526.

- Clifford M.N. Diet-derived phenols in plasma and tissues and their implication for health. *Planta Med*. 2004; 70(12): 1103-14. PMID: 15643541

- Авидзба А.М., Агеева Г.П., Гугучкина Н.М. *Красные столовые вина: биохимия, технология, эноterapia*. Краснодар: ООО «Экоинвест»; 2016. 192 с.

- de Moura R.F., Ribeiro C., de Oliveira J.A. Metabolic syndrome signs in Wistar rats submitted to different high-fructose ingestion protocols. *Br. J. Nutr.* 2009; 101(8): 1178-84. DOI: 10.1017/S0007114508066774.

- Лешенко Д.В., Костюк Н.В., Белякова М.Б., Егорова Е.Н., Миняев М.В., Петрова М.Б. Диетически индуцированные животные модели метаболического синдрома (Обзор литературы). *Верхневолжский медицинский журнал*. 2015; 14(2): 34-9.

- Авидзба А.М., Кубышкин А.В., Гугучкина Т.И., Маркосов В.А., Кацев А.М., Наумова Н.В., Шрамко Ю.И., Зайцев Г.П., Черноусова И.В., Огай Ю.А., Фомочкина И.И. Антиоксидантная активность продуктов переработки красных сортов винограда «Каберне-совиньон», «Мерло», «Саперави». *Вопросы питания*. 2016; 85(1): 99-109.

- Кубышкин А.В., Авидзба А.М., Фомочкина И.И., Огай Ю.А., Ханферьян Р.А., Шрамко Ю.И., Маркосов В.А., Гугучкина Т.И., Агеева Н.М., Зайцев Г.П., Черноусова И.В. Эффективность использования насыщенных полифенолами продуктов переработки винограда для профилактики метаболических нарушений в эксперименте. *Вопросы питания*. 2017; 85(1): 100-7.

- Кубышкин А.В., Зайцев Г.П., Черноусова И.В., Огай Ю.А., Кацев А.М., Фомочкина И.И., Шрамко Ю.И., Наумова Н.В. Антиоксидантные и антирадикальные свойства продуктов из красных сортов винограда и возможности их применения в качестве лечебно-профилактических средств *Биоантиоксидант. IX Международная конференция*. Москва; 2015. 94 с.

References

1. Jialal I., Huet B.A., Kaur H. Increased toll-like receptor activity in patients with metabolic syndrome. *Diabetes Care*. 2012; 35(4): 900-4. DOI: 10.2337/dc11-2375.
2. [The 10th Draft Recommendations of the Experts of the Russian Cardiological Society for the Diagnosis and Treatment of Metabolic Syndrome]. M.; 2013. 103 p. (in Russian)
3. Harris C.S., Beaulieu L.P., Fraser M.H. Inhibition of advanced glycation end product formation by medicinal plant extracts correlates with phenolic metabolites and antioxidant activity. *Planta Med.* 2011; 77: 196-204. DOI: 10.1055/s-0030-1250161.
4. Hasani-Ranjbar S., Larijani B., Abdollahi M. A systematic review of the potential herbal sources of future drugs effective in oxidant-related diseases. *Inflamm. Allergy Drug Targets*. 2009; 8: 2-10. DOI: 10.2174/187152809787582561.
5. Ali K., Maltese F., Choi Y. Metabolic constituents of grapevine and grape-derived products. *Phytochem. Rev.* 2010; 9: 357-78. DOI: 10.1007/s11101-009-9158-0.
6. Ananga A., Tsolova V. Recent Advances and Uses of Grape Flavonoids as Nutraceuticals. *Nutrients*. 2014; 6(1): 391-415. DOI: 10.3390/nu6010391.
7. Renaud S.C., Beswick A.D., Fehily A.M., Sharp D.S., Elwood P.C. Alcohol and platelet aggregation: The carefully prospective heart disease study. *Am. J. Clin. Nutr.* 1992; 55: 1012-7.
8. Chuang C.C., McIntosh M.K. Potential mechanisms by which polyphenol-rich grapes prevent obesity-mediated inflammation and metabolic diseases. *Ann. Rev. Nutr.* 2011; 31: 155-76. DOI: 10.1146/annurev-nutr-072610-145149.
9. Tsuda T. Dietary anthocyanin-rich plants: Biochemical basis and recent progress in health benefits studies. *Mol. Nutr. Food Res.* 2012; 56: 159-70. DOI: 10.1002/mnfr.201100526.
10. Clifford M.N. Diet-derived phenols in plasma and tissues and their implication for health. *Planta Med.* 2004; 70(12): 1103-14. PMID: 15643541
11. Avidzba A.M., Ageyeva G.P., Guguchkina N.M. [Red table wines: biochemistry, technology, enotherapy]. Krasnodar: OOO «Ekoinvest»; 2016. 192 p. (in Russian)
12. de Moura R.F., Ribeiro C., de Oliveira J.A. Metabolic syndrome signs in Wistar rats submitted to different high-fructose ingestion protocols. *Br. J. Nutr.* 2009; 101(8): 1178-84. DOI: 10.1017/S0007114508066774.
13. Leshchenko D.V., Kostyuk N.V., Belyakova M.B., Yegorova E.N., Minyaev M.V., Petrova M.B. [Dietally induced animal models of the metabolic syndrome (Review of Literature)]. *Verkhnevolzhskii meditsinskii zhurnal. [Verkhnevolzhsky Medical Journal]*. 2015; 14(2): 34-9. (in Russian)
14. Avidzba A.M., Kubyshkin A.V., Guguchkina T.I., Markosov V.A., Katsev A.M., Naumova N.V., Shramko Yu.I., Zaytsev G.P., Chernousova I.V., Ogay Yu.A., Fomochkina I.I. [Antioxidant activity of products of processing of red grape varieties «Cabernet-Sauvignon», «Merlot», «Saperavi»]. *Voprosy pitaniya. [Nutrition]*. 2016; 85(1): 99-109. (in Russian)
15. Kubyshkin A.V., Avidzba A.M., Fomochkina I.I., Ogay Yu.A., Khanferyan R.A., Shramko Yu.I., Markosov V.A., Guguchkina T.I., Ageeva N.M., Zaytsev G.P., Chernousova I.V. [Effectiveness of the use of polyphenol-saturated products of grapes processing for the prevention of metabolic disturbances in the experiment]. *Voprosy pitaniya. [Nutrition]*. 2017; 85(1): 100-7. (in Russian)
16. Kubyshkin A.V., Zaytsev G.P., Chernousova I.V., Ogay Yu.A., Katsev A.M., Fomochkina I.I., Shramko Yu.I., Naumova N.V. [Antioxidant and antiradical properties of products from red grape varieties and the possibility of their use as therapeutic and prophylactic agents]. *Bioantioxidant. IX International Conference*. Moscow; 2015. 94 p. (in Russian)

Сведения об авторах

Шрамко Юлия Ивановна — кандидат биологических наук, доцент кафедры общей и клинической патофизиологии.

Кубышкин Анатолий Владимирович — доктор медицинских наук, профессор, заведующий кафедрой общей и клинической патофизиологии.

Давыдова Александра Александровна — кандидат медицинских наук, доцент кафедры патологической анатомии с секционным курсом.

Фомочкина Ирина Ивановна — доктор медицинских наук, профессор кафедры общей и клинической патофизиологии.

Алиев Леонид Леонидович — кандидат медицинских наук, доцент кафедры общей и клинической патофизиологии.

Чегодарь Денис Владимирович — кандидат медицинских наук, ассистент кафедры общей и клинической патофизиологии.