

УДК 616.61-07:617.55-001.31:616.613-002:616-003.929

VEGF — маркёр гипоксии при повреждении почек различного генеза

Морозова О.Л., Мальцева Л.Д., Макарова В.Д.

Федеральное государственное автономное образовательное учреждение высшего образования «Первый Московский государственный медицинский университет имени И.М.Сеченова» Министерства здравоохранения Российской Федерации (Сеченовский Университет). 119991, Москва, ул. Трубецкая, д. 8, стр. 2

Актуальность. Васкулоэндотелиальный фактор роста (VEGF) относится к группе цитокинов, преимущественно регулирующих рост и развитие эндотелия сосудов, но VEGF также стимулирует миграцию моноцитов/макрофагов, оказывает влияние на нейроны, клетки раковых опухолей, почечные эпителиальные клетки. Основным индуктором образования VEGF является фактор транскрипции, индуцирующийся гипоксией (HIF). Он синтезируется также и в условиях локальной гипоксии. Источником образования VEGF в почках служат подоциты. **Цель.** Целью настоящего исследования явилось проведение анализа изменений содержания VEGF в моче у детей с повреждением почек различного генеза: при остром повреждении почек (синдроме интраабдоминальной гипертензии (СИАГ)); хроническом воспалении в почках (хроническом пиелонефрите (ХП) у детей с врожденными пороками развития мочевыделительной системы) и нефросклерозе, развивающемся при пузырно-мочеточниковом рефлюксе. **Методы.** Было обследовано 221 пациент с повреждением почек различного генеза, в том числе 27 новорожденных с СИАГ, 54 ребенка с ХП в стадии обострения, 140 детей с пузырно-мочеточниковым рефлюксом. Определение уровня VEGF в моче проводилось методом иммуноферментного анализа (ELISA) в динамике заболевания. **Результаты.** Результаты исследования уровня VEGF в моче показали его высокую чувствительность и специфичность для определения степени повреждения паренхимы почек у детей в ходе развития патологии, ведущим звеном патогенеза которой являлась гипоксия почечной паренхимы различного генеза. **Заключение.** Мониторинг уровня мочевого VEGF — эффективный способ повышения точности ранней диагностики, выбора тактики лечения и профилактики гипоксического повреждения почек.

Ключевые слова: острое повреждение почек, синдром интраабдоминальной гипертензии, хронический пиелонефрит, аноректальные мальформации (АРМ), пузырно-мочеточниковый рефлюкс (ПМР), фиброз почек, васкулоэндотелиальный фактор роста (VEGF), дети.

Для цитирования: Морозова О.Л., Мальцева Л.Д., Макарова В.Д. VEGF-маркёр гипоксии при повреждении почек различного генеза. Патогенез. 2018; 16(2): 62–69

DOI: 10.25557/2310-0435.2018.02.62-69

Для корреспонденции: Мальцева Лариса Дмитриевна, e-mail: lamapost@mail.ru

Финансирование. Исследование не имело спонсорской поддержки.

Конфликт интересов. Авторы заявляют об отсутствии конфликта интересов.

Поступила: 30.01.2018.

VEGF as a biomarker for hypoxia in kidney injury of different origins

Morozova O.L., Maltseva L.D., Makarova V.D.

I.M.Sechenov First Moscow State Medical University, Trubetskaya Str. 8, Bld. 2, Moscow 119991, Russian Federation

Background. Vascular endothelial growth factor (VEGF) is one of cytokine-knot growth factors. VEGF stimulates primarily angiogenesis (growth of vascular endothelium) and monocyte/macrophage migration, influences neural cells, malignant tumor cells, and renal epithelial cells. The hypoxia-inducible factor (HIF) is the major transcription factor inducing the VEGF production; it is rapidly expressed also in local hypoxia. Podocytes are the primary source of VEGF in kidneys. **Aim.** The aim of this study was to determine and analyze changes in urinary concentrations of VEGF in children with kidney injury of different origins, including abdominal compartment syndrome (ACS), chronic pyelonephritis (CP), and hypertensive kidney disease associated with vesicoureteral reflux. **Methods.** 299 children with kidney injury were examined; 27 of them were newborns with ACS, 54 children had CP in the acute phase, and 140 children had vesicoureteral reflux. Urinary concentrations of VEGF were measured using enzyme-linked immunosorbent assay (ELISA) in dynamics. **Results.** Urinary concentration of VEGF appeared a highly specific and sensitive marker for severity of renal parenchyma injury in children caused by renal hypoxia of different origins. **Conclusion.** Monitoring of urinary VEGF levels is a promising means for early diagnostics, prediction, and prevention of hypoxic kidney injury.

Key words: acute kidney injury; abdominal compartment syndrome; chronic pyelonephritis; anorectal malformations; vesicoureteral reflux; kidney fibrosis; vascular endothelial growth factor (VEGF); children.

For citation: Morozova O.L., Maltseva L.D., Makarova V.D. [VEGF as a biomarker for hypoxia in kidney injury of different origins]. Patogenez [Pathogenesis]. 2018; 16(2): 62–69 (in Russian)

DOI: 10.25557/2310-0435.2018.02.62-69

For correspondence: Larisa Maltseva, e-mail: lamapost@mail.ru
Funding. The study had no sponsorship.
Conflict of interest. The authors declare no conflict of interest.
Received: 30.01.2018.

Введение

В настоящее время перспективным направлением ранней диагностики повреждения почек различного генеза является исследование уровней биомаркеров острого повреждения почек [1, 2] и хронической болезни почек [3, 4], в том числе васкулоэндотелиального фактора роста (VEGF), выделяемого подоцитами в ответ на развитие локальной гипоксии. Активация синтеза подоцитами основного регулятора ангиогенеза — VEGF, происходит в ответ на стимуляцию процесса синтеза ангиотензина II [5–7]. Ключевым медиатором клеточной адаптации к гипоксии является HIF-1 (гипоксией индуцируемый фактор), регулирующий несколько сигнальных путей и инициирующий выработку VEGF, который принимает участие в регуляции таких физиологических процессов, как ангиогенез и лимфогенез [8]. Установлена также существенная роль VEGF в поддержании перитубулярного кровотока [2], вазодилатирующий эффект которого осуществляется за счёт активации, главным образом, эндотелиальной NO-синтазы [9].

Доказано, что изменение продукции VEGF характерно для острого повреждения почек при синдроме интраабдоминальной гипертензии (СИАГ) [10, 11]. Выявление VEGF в моче ещё до появления альбумина, по мнению ряда исследователей [12], позволяет рассматривать его в качестве перспективного маркера гипоксического повреждения почечной паренхимы в условиях хронического воспаления мочевыводящих путей (МВП) детей, в том числе с сочетанными врожденными пороками развития: аноректальными мальформациями (АРМ) [13]. Повышение внутриканальцевого давления на фоне пузырно-мочеточникового рефлюкса (ПМР) у детей приводит к изменению кровотока в паренхиме почек, что индуцирует активацию синтеза VEGF. Кроме того, содержание VEGF в моче достоверно коррелирует с уровнем макрофагальной инфильтрации паренхимы почек, плотностью капиллярной сети и тяжестью рубцевания в них [14]. Показана тесная положительная корреляция между уровнем мочевого VEGF и тяжестью нефросклероза: содержание VEGF в моче пропорционально уровню β 2-микроглобулина в сыворотке крови и α 1-микроглобулина в моче. При этом у 60% пациентов с рефлюксной нефропатией (РН) уровень этих маркеров оставался в пределах нормы, тогда как уровень VEGF был повышен [15]. Это позволило авторам сделать выводы, что VEGF в моче является ранним индикатором развития нефросклероза при РН [15, 16].

Целью настоящего исследования явилось проведение анализа результатов изменений содержания VEGF в моче у детей с повреждением почек различного генеза: при остром повреждении почек (СИАГ); их хроническом воспалении (хроническом пиелонефрите — ХП) у детей с врожденными пороками развития мочевыделительной системы; а также при АРМ и нефросклерозе, развивающемся при ПМР.

Материалы и методы исследования

Обследован 221 ребенок с повреждением почек различного генеза.

Первая группа обследованных представлена пациентами с острым ишемическим повреждением почек при СИАГ. Проанализированы данные 27 новорожденных с врожденными пороками развития (гастрошизисом и врожденной диафрагмальной грыжей), коррекция которых приводит к развитию СИАГ. Группу А составили 14 новорожденных с гастрошизисом, которым проводились либо радикальная пластика передней брюшной стенки в первые часы после поступления, либо этапная аллопластика. В группу В включены 13 новорожденных с ложной диафрагмальной грыжей, которым была выполнена торакоскопическая пластика купола диафрагмы в течение первых суток от момента поступления. Группу С (контроль) составили 15 новорожденных, поступивших на плановое оперативное лечение по поводу гемангиомы или малого омфалоцеле. Измерение ИАД осуществляли косвенным способом в полости мочевого пузыря с помощью водного манометра (интравезикальная манометрия) [17]. Результаты всех клинических, инструментальных и лабораторных данных регистрировали в 3 временных точках: при поступлении пациента в стационар, т.е. до коррекции порока (1 точка исследования), на 4-е сутки (2 точка) и на 10-е сутки (3 точка) после хирургической коррекции порока.

Во вторую группу обследованных включены пациенты с повреждением почек в результате персистенции хронического воспалительного процесса. Обследовано 54 ребенка с ХП в стадии обострения. Они, в зависимости от вида сочетанной патологии, были разделены на 2 группы: 1-я группа (пациенты с АРМ) — 40 детей и 2-я группа (пациенты без АРМ) — 14 детей. АРМ, потребовавшие хирургической коррекции у больных 1-й группы, были представлены агенезиями с ректопромежностными свищами (14), ректовестибулярными свищами (12), агенезиями без свища (8) и с ректоуретральными свищами (6). У 32 больных с АРМ ХП был осложнением ПМР, у 8 — осложнением одностороннего гидронефроза. Хирургическая коррекция АРМ заключалась в заднесагитальной аноректосфинктеропластике по методике Alberto Pena и передних промежностных аноректопластиках. Во 2-й группе (без АРМ) у 12 пациентов воспалительный процесс развивался на фоне ПМР, у одного — на фоне гидронефроза и у одного — на фоне двустороннего обструктивного мегауретера. Группу сравнения (контроль) составили 20 практически здоровых детей, стратифицированных по полу и возрасту, без инфекции МВП или иной патологии в анамнезе. Средний возраст пациентов составил $4,5 \pm 3,6$ года. Диагноз обострения ХП устанавливался на основании клинических проявлений: повышении температуры выше 38°C , болей в животе, дизурических проявлений, нейтрофильного лейкоцитоза с регенераторным сдвигом лейкоцитарной формулы нейтрофилов в общем анализе крови, пиурии в общем анализе мочи и

положительном посеве мочи на микроорганизмы. Всем пациентам проводилась антибактериальная терапия, которая в дальнейшем корректировалась в соответствии с учетом чувствительности микробов к антибиотикам. Определение уровня VEGF в моче проводили в трех временных точках: при поступлении пациента в стационар, т.е. до начала антибактериальной терапии (1 точка исследования), через 5–7 дней от начала курса лечения (2 точка) и через 1,5 месяца после лечения (3 точка).

Третья группа обследованных включала 140 детей с ПМР. У них исследовали наличие и степень повреждения почек в условиях ПМР, ключевым звеном патогенеза которого являлось нарушение уродинамики и повышение внутриканальцевого давления. Пациенты были разделены на три группы в соответствии с международной 5-степенной классификацией ПМР и методом его лечения: первая группа — 30 пациентов со II–III степенями ПМР и его консервативным лечением; вторая группа — 88 детей с III–V степенями рефлюкса и его эндоскопической коррекцией; третья группа — 22 пациента с III–IV степенями рефлюкса и реимплантацией мочеточников. Средний возраст их составил $4,5 \pm 3,6$ года. В группу сравнения включено 20 детей с малой хирургической патологией (пупочной или паховой грыжей). Уровень VEGF в моче исследовался в двух вре-

менных точках: до начала лечения ПМР (1-я точка) и через 6 месяцев после его коррекции (2-я точка).

Для исследования использовалась моча, полученная, как при естественном мочеиспускании (средняя порция первой утренней мочи в объеме до 30 мл помещалась в стерильный плотно закрывающийся контейнер), так и при катетеризации мочевого пузыря. Взятие крови у пациентов проводили натощак в утренние часы с использованием вакуумных пробирок Vacuette с активатором свертывания крови и разделительным гелем. Определение VEGF в сыворотке крови и моче проводили методом твердофазного иммуноферментного анализа с помощью тест-систем «Bender Medsystems» (Австрия) на иммуноферментном анализаторе Stat Fax 2010 (Stat Fax США).

Статистический анализ результатов проведен с использованием пакета прикладных программ Statistica 10.0 for Windows корпорации StatSoft-Russia. Данные представлены в виде медианы (*Me*) межквартильного диапазона (*Q1*; *Q3*). Для оценки статистически значимых различий между группами применяли непараметрический критерий достоверности различий Краскела—Уоллиса по отношению к контрольной группе с поправкой Данна для множественных сравнений. Различия считали статистически значимыми, если значение *p* было меньше 0,05.

Таблица 1

Динамика содержания различных биомаркёров в сыворотке крови и моче у новорожденных группы А с гастрошизисом (*n* = 14)

Показатель	Группа С	Точка 1	Точка 2	Точка 3	<i>p</i> 2 vs 1	<i>p</i> 3 vs 1	<i>p</i> 3 vs 2
	<i>Me</i> <i>Q1</i> ; <i>Q3</i>	<i>Me</i> <i>Q1</i> ; <i>Q3</i>	<i>Me</i> <i>Q1</i> ; <i>Q3</i>	<i>Me</i> <i>Q1</i> ; <i>Q3</i>			
ИАД, мм рт.ст.	3,0 2; 4	4,5 3; 6	22,0* 20; 25	13,5* 13; 14	<0,001	0,243	0,063
Диурез, мл/кг в час	2,9 2,0; 3,2	1,9 1,2; 2,4	0,6* 0,4; 0,8	2,2 1,5; 2,3	0,030	>0,900	0,001
Креатинин, мкмоль/л	40 33; 55	65 36; 78	111* 98; 125	70 53; 85	0,001	>0,900	0,020
Мочевина, ммоль/л	3,6 2,0; 5,5	3,8 3,3; 5,3	6,5* 5,3; 7,2	5,4* 4,3; 6,9	0,005	0,100	>0,900
pH	7,37 7,33; 7,41	7,41 7,39; 7,45	7,25* 7,22; 7,28	7,33 7,32; 7,36	<0,001	0,005	0,200
PaO ₂ , мм рт. ст.	87 82; 93	85 82; 89	81 80; 87	86 82; 91	>0,900	>0,900	>0,900
PaCO ₂ , мм рт. ст.	40 34; 43	43 35; 46	40 35; 42	42 39; 43	>0,900	>0,900	>0,900
HCO ₃ ⁻ , ммоль/л	21 20; 23	19 17; 21	16 15; 21	21 21; 28	0,860	0,645	0,010
BE, ммоль/л	0 -2,5; 0,5	-2 -4; 0	-4,5 -9; -2	-3 -5; 0	>0,900	>0,900	>0,900
Анионный пробел, ммоль/л	10 9; 12	8 8; 9	21* 17; 23	17 13; 18	<0,001	0,001	>0,900
SaO ₂ , %	94 91; 97	89* 82; 93	88* 79; 90	93 91; 95	>0,900	0,008	0,010
VEGF в сыворотке крови, пг/мл	39 37; 41	48 46; 49	137* 134; 142	66* 62; 67	<0,001	0,169	0,243
VEGF в моче, пг/мл	58 55; 60	90 87; 92	173* 168; 175	140* 137; 144	<0,001	0,243	0,243

Примечание. Значение *p* указано по тесту Фридмана с поправкой Данна; * — по сравнению с контролем (группа С); *p* 2 vs 1 — значимость различий между показателями 1-й и 2-й точек исследования; *p* 3 vs 1 — значимость различий между показателями 1-й и 3-й точек исследования; *p* 3 vs 2 — значимость различий между показателями 2-й и 3-й точек исследования.

Результаты и их обсуждение

Изменение уровня VEGF в сыворотке крови и моче у пациентов с острым повреждением почек при СИАГ

В группе А новорожденных с СИАГ выявлено повышение уровня VEGF ($p < 0,001$) в сыворотке крови и моче при исходном нормальном уровне ИАД $4,6 \pm 1,9$ мм рт.ст. по сравнению с группой С контроля (табл.1). Как известно, основным индуктором усиленной выработки VEGF является гипоксия [9]. У пациентов этой группы имелись изменения газового состава капиллярной крови, характерные для умеренной дыхательной гипоксии. На 4-е сутки после коррекции порока в этой группе больных зарегистрированы максимальные изменения содержания VEGF в сыворотке крови и моче ($p < 0,001$ для обоих показателей). Уровень ИАД достигал $22,0 \pm 2,5$ мм рт.ст. (табл. 1). На 10-е сутки наблюдалось снижение ИАД практически в два раза, нормализация газового состава крови, уровня креатинина в сыворотке крови, а также восстановление почасового диуреза. При этом содержание биомаркера VEGF в сыворотке крови и в моче осталось повышенным по сравнению с группой С (контролем), но имело тенденцию к снижению по отношению к их концентрации во 2-й точке исследования (табл. 1).

Новорожденные группы В с ложной диафрагмальной грыжей поступали в стационар в тяжелом состоянии: с декомпенсированной гипоксемически-гиперкапнической

гипоксией и некомпенсированным смешанным ацидозом (табл. 2). Исходный уровень ИАД достоверно не отличался от такового у пациентов группы контроля. Анализ результатов исследования показал исходное повышение содержания VEGF в сыворотке крови и моче ($p < 0,001$ в обоих случаях) по сравнению с группой контроля (табл. 2). Очевидно, что эти изменения связаны с наличием декомпенсированной дыхательной недостаточности при гипоплазии легкого на стороне повреждения, а также с нарушением вентиляционно-перфузионных отношений вследствие гипертензии в малом круге кровообращения. Указанные изменения сопровождаются расстройством гомеостаза и кислород-ассоциированных процессов в организме. Максимальное повышение содержания VEGF в сыворотке крови и моче в группе В отмечались на 4-е сутки после коррекции порока на фоне высокого уровня ИАД ($p < 0,001$) (табл. 2). Повышение ИАД в послеоперационном периоде связано с перемещением кишечника из грудной полости в гипоплазированную брюшную полость. На 10-е сутки после коррекции порока происходили уменьшение степени гипоксемии, смешанного ацидоза, а также восстановление скорости почасового диуреза и уровня креатинина сыворотки крови до возрастной нормы. Величина ИАД также значительно снижалась (табл. 2). Одновременно с этим сохранялась повышенной концентрация VEGF в сыворотке крови и моче (табл. 2).

Таблица 2

Динамика содержания различных биомаркёров в сыворотке крови и моче у новорожденных группы В с врожденной диафрагмальной грыжей ($n = 13$)

Показатель	Группа С	Точка 1	Точка 2	Точка 3	p 2 vs 1	p 3 vs 1	p 3 vs 2
	Me Q1; Q3	Me Q1; Q3	Me Q1; Q3	Me Q1; Q3			
ИАД, мм рт.ст.	3 2; 4	5 5; 6	19* 17; 21	12* 10; 12	<0,001	0,242	0,290
Диурез, мл/кг в час	2,9 2; 3,2	1,9 1,7; 2,3	1,4* 1,2; 1,5	2,4 2,1; 2,9	0,070	0,900	0,001
Креатинин, мкмоль/л	40 33; 55	54 38; 78	91* 83; 105	36 34; 48	0,007	>0,900	<0,001
Мочевина, ммоль/л	3,6 2; 5,5	3,9 2,6; 6,5	5,1 4,5; 6,5	4,2 4; 4,7	>0,900	>0,900	0,800
pH	7,37 7,33; 7,41	7,29* 7,29; 7,30	7,21* 7,15; 7,26	7,30 7,30; 7,33	0,900	0,300	0,004
PaO ₂ , мм рт. ст.	87 82; 93	45* 40; 59	73* 71; 83	81 75; 82	<0,001	<0,001	>0,900
PaCO ₂ , мм рт. ст.	40 34; 43	60* 57; 65	58* 44; 71	46 42; 49	>0,900	0,020	0,600
HCO ₃ ⁻ , ммоль/л	21 20; 23	24 20; 28	26* 24; 29	25 25; 28	0,400	0,900	>0,900
BE, ммоль/л	0 -2,5; 0,5	-3 -5; -1	-6* -10; -2	-2 -6; 0	0,600	>0,900	>0,900
Анионный пробел, ммоль/л	10 9; 12	9 8; 10	11 10; 12	14* 13; 16	0,060	<0,001	0,300
SaO ₂ , %	94 91; 97	81 73; 89	87 81; 90	89 84; 92	>0,900	>0,900	>0,900
VEGF в сыворотке крови, пг/мл	39 37; 41	45 39; 49	145* 140; 151	65* 59; 67	<0,001	0,346	0,136
VEGF в моче, пг/мл	58 55; 60	84 75; 90	166* 151; 172	137* 130; 141	<0,001	0,240	0,290

Примечание. Обозначения статистической значимости — как в табл. 1.

Анализ соотношения уровней ИАД и VEGF в сыворотке крови новорожденных групп А и В, а также в группе сравнения С в трех описанных ранее точках (по коэффициенту корреляции Спирмена), свидетельствует о наличии тесной корреляции ($r_s = 0,896, p < 0,05$) между этими двумя показателями (рис. 1).

При сопоставлении данных об изменении содержания VEGF, полученных одновременно из мочи и сыворотки крови у новорожденных групп А и В и группы сравнения С в трех временных точках, установлена тесная взаимосвязь между этими показателями: коэффициент корреляции Спирмена был равен $0,850 (p < 0,05)$ (рис. 2). Это свидетельствует о нарастании концентрации VEGF одновременно в крови и моче пропорционально увеличению уровня ИАД. Установленный факт является основанием для рекомендации определения содержания VEGF в моче в качестве неинвазивного метода мониторинга динамики степени ишемически-гипоксического повреждения почечной паренхимы при увеличении ИАД у детей с различными формами патологии, ассоциированными с СИАГ.

Изменение содержания VEGF в моче у пациентов с ХП

При поступлении в стационар (1-я точка исследования) у всех пациентов из 1-й и 2-й группы наблюдались субфебрильная лихорадка, лейкоцитоз, увеличение СОЭ, пиурия (во всех полях зрения). Установлено, что уровень VEGF в моче был повышен только у пациентов 1-й группы с АРМ ($p < 0,001$) (табл. 3). Вероятно, что это происходило в связи с выраженной констрикцией преимущественно эфферентных артериол нефронов в ответ на действие ангиотензина II в условиях ретроградного тока мочи и повышенного гидродинамического давления в МВП [3]. Кроме того, нельзя не учитывать факторы, предрасполагающие к персистенции воспалительного процесса и выраженной лимфоцитарно-макрофагальной инфильтрации почечной паренхимы с выбросом большого количества медиаторов, а значит — к прогрессированию гипоксии и нарушению кровотока в почках у пациентов с пороками аноректальной области [13]. У пациентов 2-й группы в этой же точке с ХП без АРМ также определялся нормальный уровень VEGF.

Антибактериальная терапия пациентов обеих групп привела к значительному улучшению их состояния (2-я и 3-я точки исследования), о чём свидетельствовало устранение клинических проявлений и симптомов заболева-

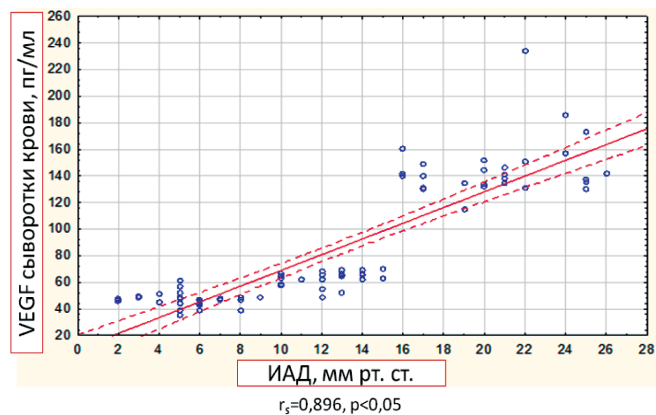


Рис. 1. Взаимосвязь содержания VEGF крови с уровнем ИАД.

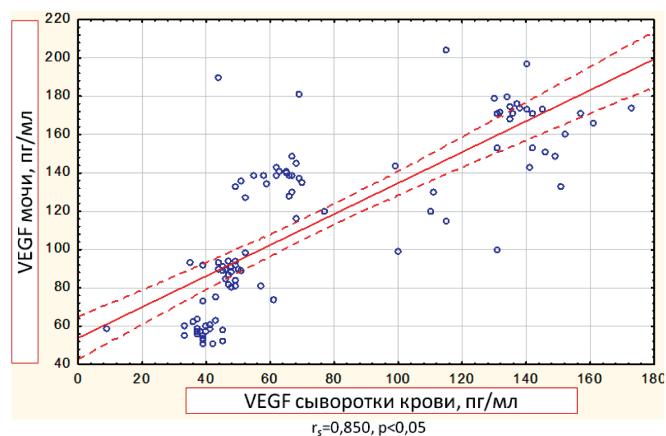


Рис. 2. Взаимосвязь уровней VEGF в моче и крови новорожденных с СИАГ.

ния, в том числе нормализация температуры тела, числа лейкоцитов в крови, СОЭ и санация мочи. Во второй точке исследования (на 5—7-е сутки от начала антибактериальной терапии) как в 1-й, так и во 2-й группе пациентов (несмотря на значительное клиническое улучшение и нормализацию анализов мочи) установлено значительное повышение концентрации VEGF в моче в обеих исследуемых группах (табл. 3). Эти факты свидетельствуют о существенной роли нарушения уродинамики, препятствующей разрешению пиелонефрита [3].

Спустя 1,5 месяца после начала лечения, купирования симптомов воспаления и нормализации лабораторных анализов, у пациентов всех групп был повторно исследо-

Таблица 3

Динамика содержания VEGF в моче у пациентов с хроническим пиелонефритом в динамике заболевания ($n = 54$)

Точки исследования; VEGF (пг/мл)	Контроль (n = 20)	Группа 1 ХП и АРМ (n = 40)		Группа 2 ХП без АРМ (n = 14)		
	Me Q1; Q3	Me Q1; Q3	p_k	Me Q1; Q3	p_k	p_1
1-я точка (при поступлении в стационар)	166 142; 238	239 199; 372	<0,001	228 92; 258	0,255	0,041
2-я точка (на 5—7 сутки антибиотикотерапии)	166 142; 238	433 236; 618	<0,001	329 272; 476	0,255	0,041
3-я точка (через 1,5 мес. после лечения)	166 142; 238	733 597; 792	<0,001	312 218; 384	0,255	0,041

Примечание. Значение p указано по критерию Краскела—Уоллиса с поправкой Данна для множественных сравнений; p_k — значимость различий по сравнению с контролем (группа С); p_1 — значимость различий между показателями 1-й и 2-й группы

ван цитокиновый профиль. У детей 2-й группы без АРМ уровень VEGF был близок к контрольным значениям, что указывает на снижение выраженности воспалительного процесса. У пациентов с АРМ, напротив, выявлено повышение в моче содержания VEGF, что свидетельствует о персистенции хронического воспалительного процесса в МВП [18]. Повышенный уровень VEGF в моче может являться следствием ремоделирования кровотока в почечной паренхиме и свидетельствовать о начальных этапах развития нефросклероза [17, 19].

Изменение содержания VEGF в моче у пациентов с ПМР

Исследование уровня VEGF в моче пациентов первой группы с ПМР II—III степени до начала консервативного лечения показало повышение его содержания по сравнению с контрольной группой ($p < 0,001$) (табл. 4). Через 6 месяцев после начала лечения у всех детей этой группы концентрация VEGF уменьшилась в 8 раз в сравнении с таковой до лечения и достоверно не отличалась от нормальных показателей (табл. 4). Таким образом, у пациентов с воспалительным процессом на фоне малых степеней ПМР отмечалась нормализация уровня VEGF после завершения консервативного лечения.

Исследование VEGF у самой многочисленной — второй группы пациентов с эндоскопическим лечением ПМР III—V степеней, выявило повышение его уровня в 10 раз по отношению к группе сравнения ($p < 0,001$) в первой точке — до коррекции рефлюкса (табл. 4). Через 6 месяцев после начала лечения содержание VEGF в моче снизилось в три раза относительно показателей до лечения, но оставалась значимо выше нормы ($p < 0,001$) (табл. 4). Таким образом, у пациентов с III—V степенями ПМР в динамике заболевания изменения VEGF имели более выраженный и стойкий характер, чем в группе больных с консервативным лечением рефлюкса. Этот факт свидетельствует о латентном характере течения хронического воспаления в мочевыводящих путях и продолжающемся повреждении почечной паренхимы вне зависимости от успешности ликвидации ПМР.

Отдельно были проанализированы закономерности изменения уровня VEGF в моче при повреждении почек у пациентов с III—V степенями рефлюкса и реимплантацией мочеточников в динамике развития патологии. У детей этой группы до лечения концентрация VEGF в моче

была в 50 раз выше нормы ($p < 0,002$), в 4 раза выше, чем в первой группе ($p < 0,002$), и в 6 раз выше, чем во второй ($p < 0,002$) (табл. 4). Через 6 месяцев после начала лечения концентрация VEGF уменьшилась по сравнению с показателями до лечения в 6 раз, но оставалась выше нормы ($p < 0,001$).

Как известно, синтез VEGF в почках индуцируется гипоксией их паренхимы [20]. Повышение его экспрессии в извитых канальцах нефронов коррелирует с уменьшением плотности перитубулярной сети капилляров [20]. У пациентов с хронической болезнью почек наблюдается повышение как экспрессии VEGF в паренхиме почки [6], так и его экскреции с мочой [19]. Увеличение концентрации VEGF в моче у пациентов всех групп до начала лечения может указывать на наличие гипоксии паренхимы почек. При этом, тяжесть гипоксии зависит от степени и продолжительности ПМР. Через 6 месяцев лечения показатели VEGF существенно снизились во всех группах, однако референтных значений они достигли лишь у пациентов с низкими степенями рефлюкса. Это может свидетельствовать о гипоксии паренхимы почек в постоперационном периоде даже после успешной ликвидации рефлюкса.

Заключение

Количественное определение уровня VEGF в сыворотке крови и моче у новорожденных с СИАГ в динамике заболевания позволило выявить закономерную патогенетическую последовательность процесса: инициальным звеном повреждения почек при СИАГ является локальная гипоксия, вызывающая увеличение уровня VEGF в моче. В связи с этим исследование VEGF в моче у новорожденных с СИАГ можно рекомендовать для неинвазивной оценки и мониторинга степени повреждения и восстановления почек на молекулярно-клеточном уровне.

Для пациентов с хроническим пиелонефритом в стадии обострения на фоне пороков развития органов мочевыводительной системы, а также в сочетании АРМ, характерна повышенная концентрация VEGF в моче даже спустя 1,5 месяца после проведения антибактериальной терапии, когда полностью отсутствуют клинические проявления воспаления в МВП. Персистенция латентного воспалительного процесса в МВП повышает риск разви-

Таблица 4

Содержание VEGF в моче у пациентов с ПМР различной степени в динамике заболевания ($n = 140$)

Показатель	Группа сравнения ($n = 20$)	Группа 1 ($n = 30$)		Группа 2 ($n = 88$)		Группа 3 ($n = 22$)	
		Me Q1; Q3	Me Q1; Q3	p_k	Me Q1; Q3	p_k p_1	Me Q1; Q3
VEGF, пг/мл (до лечения)	56,1 42,6; 80,9	411 310; 574	<0,001	574 335; 1368	<0,001 0,050	2660 2003; 5017	0,002 0,002 0,002
VEGF, пг/мл (после лечения)	56,1 42,6; 80,9	49,7 34,1; 67,9	0,600	164 130; 225	<0,001 <0,001	801 711; 894	<0,001 <0,001 <0,001

Примечание. Значение p указано по критерию Краскела—Уоллиса с поправкой Данна для множественных сравнений; p_k — значимость различий по сравнению с контролем (группа С); p_1 — значимость различий по сравнению с группой 1, p_2 — значимость различий по сравнению с группой 2.

тия тубулоинтестинального фиброза у такой категории больных. Мониторинг уровня цитокинов в крови и моче, представляет собой новый эффективный подход к оценке активности воспалительного процесса в МВП, а также разработки персонализированной стратегии лечения пациентов с сочетанием урологической патологии и АРМ.

С увеличением степени и длительности существования ПМР уровень VEGF в моче возрастает, возвращаясь к нормальным значениям лишь в группе с низкими степенями ПМР после успешного консервативного лечения, но остаётся повышенным после эндоскопического и оперативного лечения у пациентов с ПМР III–V степени.

Таким образом, доказан факт высокой чувствительности и специфичности метода определения уровня в моче фактора ангиогенеза VEGF для оценки степени повреждения паренхимы почек у детей в динамике течения различных форм патологии, ведущим звеном патогенеза которых является гипоксия почек. Результаты мониторинга концентрации VEGF в моче позволяют диагностировать начальные, а, следовательно, ещё обратимые этапы гипоксического повреждения почек, оценивать эффективность проводимой нефропротективной терапии и проводить своевременную коррекцию тактики лечения пациентов указанной категории.

Список литературы

1. Mao S., Huang S. The signaling pathway of hypoxia inducible factor and its role in renal diseases. *J. Recept. Signal. Transduct. Res.* 2013; 33(6): 344-348.
2. Уразаева Л.И., Максудова А.Н. Биомаркеры раннего повреждения почек: обзор литературы. *Практическая медицина.* 2014; 4: 125-130.
3. Morozov D., Morozova O., Budnik I., Pervouchine D., Pimenova E., Zakharova N. Urinary cytokines as markers of latent inflammation in children with chronic pyelonephritis and anorectal malformations. *J. Pediatr. Urol.* 2016; 12(3): 153. e1-6. DOI: 10.1016/j.jpuro.2016.01.013
4. Namikoshi T., Satoh M., Horike H., Fujimoto S., Arakawa S., Sasaki T., Kashihara N. Implication of peritubular capillary loss and altered expression of vascular endothelial growth factor in IgA nephropathy. *Nephron Physiol.* 2006; 102(1): 9-16. DOI: 10.1159/000088405
5. Бобкова И.Н., Шестакова М.В., Щукина А.А. Повреждение подоцитов при сахарном диабете. *Сахарный диабет.* 2014; 3: 39-50.
6. Eremina V., Jefferson J.A., Kowalewska J., Hochster H., Haas M., Weisstuch J., Richardson C., Kopp J.B., Kabir M.G., Backx P.H., Gerber H.P., Ferrara N., Barisoni L., Alpers C.E., Quaggin S.E.. *N. Engl. J. Med.* 2008; 358(11): 1129-1136. DOI: 10.1056/NEJMoa0707330
7. Misra S., Misra K.D., Glockner J.F. Vascular endothelial growth factor-A, matrix metalloproteinase-1, and macrophage migration inhibition factor changes in the porcine remnant kidney model: Evaluation by MRI. *J. Vasc. Interv. Radiol.* 2010; 21(7): 1071-1077. DOI: 10.1016/j.jvir.2010.01.047
8. Caron J., Michel P.A., Dussaule J.C., Chatziantoniou C., Ronco P., Boffa J.J. Extracorporeal shock wave therapy does not improve hypertensive nephropathy. *Physiol. Rep.* 2016; 4(11). pii: e12699. DOI: 10.14814/phy2.12699
9. Gu J.W., Manning R.D., Young E.J., Shparago M., Sartin B., Bailey A.P. Vascular endothelial growth factor receptor inhibitor enhances dietary self-induced hypertension in Sprague-Dawley rats. *Am. J. Physiol. Regul. Integr. Comp. Physiol.* 2009; 297(1): 142-148. DOI: 10.1152/ajpregu.90972.2008
10. Doty J.M., Saggi B.H., Blocher C.R., Fakhry I., Gehr T., Sica D., Sugerman H.J. Effects of increased renal parenchymal pressure on renal function. *J. Trauma.* 2000; 48(5): 874-877.
11. Морозов Д.А., Морозова О.Л., Ключев С.А., Будник И.А., Мальцева Л.Д., Морозов К.Д. Синдром интраабдоминальной гипертензии у детей. *Новости хирургии.* 2017; 25(6): 621-631.

1. Hodgkins KS, Schnaper HW. Tubulointerstitial injury and the progression of chronic kidney disease. *Pediatr. Nephrol.* 2012; 27(6): 901-909. DOI: 10.1007/s00467-011-1992-9

13. Морозов Д.А., Морозова О.Л., Будник И.А., Тарасова Д.С., Мальцева Л.Д. Молекулярные маркеры хронического пиелонефрита у детей с аноректальными мальформациями. *Педиатрия. Журнал им. Г.Н. Сперанского.* 2016; 95(5): 34-40.

14. Eardley K.S., Kubal C., Zehnder D., Quinkler M., Lepenies J., Savage C.O., Howie A.J., Kaur K., Cooper M.S., Adu D., Cockwell P. The role of capillary density, macrophage infiltration and interstitial scarring in the pathogenesis of human chronic kidney disease. *Kidney Int.* 2008; 74(4): 495-504. DOI: 10.1038/ki.2008.183

15. Konda R., Sato H., Sakai K., Abe Y., Fujioka T. Urinary excretion of vascular endothelial growth factor is increased in children with reflux nephropathy. *Nephron Clin. Pract.* 2004; 98(3): c73-c78. DOI: 10.1159/000080676

16. Морозова О.Л., Морозов Д.А., Лакомова Д.Ю., Яковлев В.В., Ростовская В.В., Будник И.А., Мальцева Л.Д. Рефлюкс-нефропатия у детей: ранняя диагностика и мониторинг. *Урология.* 2017; 4: 107-112. DOI: 10.18565/urol.2017.4.107-112

17. Malbrain M.L. Different techniques to measure intra-abdominal pressure (IAP): time for a critical re-appraisal. *Intensive Care Med.* 2004; 30: 357-371. DOI: 10.1007/s00134-003-2107-2

18. Sheu J.N., Chen M.C., Cheng S.L., Lee I.C., Chen S.M., Tsay G.J. Urine interleukin-1beta in children with acute pyelonephritis and renal scarring. *Nephrology (Carlton)* 2007; 12: 487-493. DOI: 10.1111/j.1440-1797.2007.00819.x

19. Grenda R., Wuhl E., Litwin M., Janas R., Sladowska J., Arbeiter K., Berg U., Caldas-Afonso A., Fischbach M., Mehls O., Sallay P., Schaefer F. Urinary excretion of endothelin-1 (ET-1), transforming growth factor- beta1 (TGF- beta1) and vascular endothelial growth factor (VEGF165) in paediatric chronic kidney diseases: results of the ESCAPE trial. *Nephrol. Dial. Transplant.* 2007; 22(12): 3487-3894. DOI: 10.1093/ndt/gfm300

20. Shweiki D, Itin A, Soffer D, Keshet E. Vascular endothelial growth factor induced by hypoxia may mediate hypoxia-initiated angiogenesis. *Nature.* 1992; 359(6398): 843-845. DOI: 10.1038/359843a0

References

1. Mao S., Huang S. The signaling pathway of hypoxia inducible factor and its role in renal diseases. *J. Recept. Signal. Transduct. Res.* 2013; 33(6): 344-348.
2. Уразаева Л.И., Максудова А.Н. [Biomarkers of early kidney damage: a literature review]. *Prakticheskaya meditsina [Practical medicine]*. 2014; 4: 125-130. (In Russian)
3. Morozov D., Morozova O., Budnik I., Pervouchine D., Pimenova E., Zakharova N. Urinary cytokines as markers of latent inflammation in children with chronic pyelonephritis and anorectal malformations. *J. Pediatr. Urol.* 2016; 12(3): 153. e1-6. DOI: 10.1016/j.jpuro.2016.01.013
4. Namikoshi T., Satoh M., Horike H., Fujimoto S., Arakawa S., Sasaki T., Kashihara N. Implication of peritubular capillary loss and altered expression of vascular endothelial growth factor in IgA nephropathy. *Nephron Physiol.* 2006; 102(1): 9-16. DOI: 10.1159/000088405
5. Bobkova I.N., Shestakova M.V., Shchukina A.A. [Damage to podocytes in diabetes mellitus]. *Sakharnyy diabet [Diabetes]*. 2014; 3: 39-50. (In Russian)
6. Eremina V., Jefferson J.A., Kowalewska J., Hochster H., Haas M., Weisstuch J., Richardson C., Kopp J.B., Kabir M.G., Backx P.H., Gerber H.P., Ferrara N., Barisoni L., Alpers C.E., Quaggin S.E.. *N. Engl. J. Med.* 2008; 358(11): 1129-1136. DOI: 10.1056/NEJMoa0707330
7. Misra S., Misra K.D., Glockner J.F. Vascular endothelial growth factor-A, matrix metalloproteinase-1, and macrophage migration inhibition factor changes in the porcine remnant kidney model: Evaluation by MRI. *J. Vasc. Interv. Radiol.* 2010; 21(7): 1071-1077. DOI: 10.1016/j.jvir.2010.01.047
8. Caron J., Michel P.A., Dussaule J.C., Chatziantoniou C., Ronco P., Boffa J.J. Extracorporeal shock wave therapy does not improve hypertensive nephropathy. *Physiol. Rep.* 2016; 4(11). pii: e12699. DOI: 10.14814/phy2.12699
9. Gu J.W., Manning R.D., Young E.J., Shparago M., Sartin B., Bailey A.P. Vascular endothelial growth factor receptor inhibitor enhances dietary self-induced hypertension in Sprague-Dawley rats. *Am. J. Physiol. Regul. Integr. Comp. Physiol.* 2009; 297(1): 142-148. DOI: 10.1152/ajpregu.90972.2008

10. Doty J.M., Saggi B.H., Blocher C.R., Fakhry I., Gehr T, Sica D., Sugerma H.J. Effects of increased renal parenchymal pressure on renal function. *J. Trauma*. 2000; 48(5): 874-877.
11. Morozov D.A., Morozova O.L., Klyuev S.A., Budnik I.A., Maltseva L.D., Morozov K.D. [Syndrome of intra-abdominal hypertension in children]. *Novosti khirurgii [Surgery news]*. 2017; 25(6):621-631. (In Russian)
1. Hodgkins KS, Schnaper HW. Tubulointerstitial injury and the progression of chronic kidney disease. *Pediatr. Nephrol.* 2012; 27(6): 901-909. DOI: 10.1007/s00467-011-1992-9
13. Morozov D.A., Morozova O.L., Budnik I.A., Tarasova D.S., Maltseva L.D. [Molecular markers of chronic pyelonephritis in children with anorectal malformations]. *Pediatriya. Zhurnal im. G.N. Speranskogo [Pediatrics. Journal named after G.N. Speransky]*. 2016; 95(5): 34-40. (In Russian)
14. Eardley K.S., Kubal C., Zehnder D., Quinkler M., Lepenies J., Savage C.O., Howie A.J., Kaur K., Cooper M.S., Adu D., Cockwell P. The role of capillary density, macrophage infiltration and interstitial scarring in the pathogenesis of human chronic kidney disease. *Kidney Int.* 2008; 74(4): 495-504. DOI: 10.1038/ki.2008.183
15. Konda R., Sato H., Sakai K., Abe Y., Fujioka T. Urinary excretion of vascular endothelial growth factor is increased in children with reflux nephropathy. *Nephron Clin. Pract.* 2004; 98(3): c73-c78. DOI: 10.1159/000080676
16. Morozova O.L., Morozov D.A., Lakomova D.Yu., Yakovlev V.V., Rostovskaya V.V., Budnik I.A., Maltseva L.D. [Reflux-nephropathy in children: early diagnosis and monitoring]. *Urologiya [Urology]*. 2017; 4: 107-112. DOI: 10.18565/urol.2017.4.107-112 (In Russian)
17. Malbrain M.L. Different techniques to measure intra-abdominal pressure (IAP): time for a critical re-appraisal. *Intensive Care Med.* 2004; 30: 357-371. DOI: 10.1007/s00134-003-2107-2
18. Sheu J.N., Chen M.C., Cheng S.L., Lee I.C., Chen S.M., Tsay G.J. Urine interleukin-1beta in children with acute pyelonephritis and renal scarring. *Nephrology (Carlton)* 2007; 12: 487-493. DOI: 10.1111/j.1440-1797.2007.00819.x
19. Grenda R., Wuhl E, Litwin M, Janas R, Sladowska J, Arbeiter K, Berg U, Caldas-Afonso A, Fischbach M, Mehls O, Sallay P, Schaefer F. Urinary excretion of endothelin-1 (ET-1), transforming growth factor-beta1 (TGF-beta1) and vascular endothelial growth factor (VEGF165) in paediatric chronic kidney diseases: results of the ESCAPE trial. *Nephrol. Dial. Transplant.* 2007; 22(12): 3487-3894. DOI: 10.1093/ndt/gfm300
20. Shweiki D, Itin A, Soffer D, Keshet E. Vascular endothelial growth factor induced by hypoxia may mediate hypoxia-initiated angiogenesis. *Nature.* 1992; 359(6398): 843-845. DOI: 10.1038/359843a0

Сведения об авторах:

Морозова Ольга Леонидовна — доктор медицинских наук, доцент, профессор кафедры патофизиологии Федерального государственного автономного образовательного учреждения высшего образования «Первый Московский государственный медицинский университет имени И.М.Сеченова» Министерства здравоохранения Российской Федерации

Мальцева Лариса Дмитриевна — кандидат медицинских наук, доцент, доцент кафедры патофизиологии Федерального государственного автономного образовательного учреждения высшего образования «Первый Московский государственный медицинский университет имени И.М.Сеченова» Министерства здравоохранения Российской Федерации

Макарова Вероника Денисовна — студентка Международной школы «Медицина Будущего» Федерального государственного автономного образовательного учреждения высшего образования «Первый Московский государственный медицинский университет имени И.М.Сеченова» Министерства здравоохранения Российской Федерации