

Активация латентной герпетической инфекции при инсульте (экспериментальное исследование)

Кульчиков А.Е.¹, Морозов С.Г.¹, Гриненко Е.А.²

¹ — ФГБУ «НИИ общей патологии и патофизиологии» РАМН, Москва, Россия

² — Учреждение Российской академии медицинских наук НИИ нейрохирургии им. акад. Н.Н. Бурденко РАМН, Москва, Россия

Целью данного исследования стало изучение возможности активации латентной вирусной инфекции в головном мозге мышей при моделировании инсульта. Острый инсульт воспроизводили в области внутренней капсулы по оригинальной методике. Для экспериментального воспроизведения вирусного менингоэнцефалита сублетальное заражение белых мышей проводили вирусом простого герпеса. В результате проведенных исследований установлено явление активации персистирующего вируса, о чем свидетельствует положительный анализ полимеразной цепной реакции на выявление ДНК вируса простого герпеса первого типа в крови и мозге животных, а также развитие воспалительного поражения мозга при моделировании острого геморрагического инсульта. Полученные данные свидетельствуют о возможности развития энцефалита при остром инсульте в результате реактивации вируса простого герпеса из латентного состояния, что даст возможность улучшить мониторинг и качество лечения при остром инсульте.

Ключевые слова: инсульт, вирус простого герпеса, энцефалит

Введение

Острое нарушение мозгового кровообращения (ОНМК) является одним из наиболее распространенных цереброваскулярных заболеваний, при котором инфекционно-воспалительные осложнения становятся важным патогенетическим фактором неблагоприятных и тяжелых последствий [1, 2]. По данным литературы, причиной смерти от 27 до 80% больных после инсульта являются различные инфекционно-воспалительные осложнения, возникающие в сроки 3—5 суток и позже от начала заболевания у больных с тяжелым течением инсульта [3]. Этиология и патогенез инфекционных осложнений при инсульте связаны с сочетанным действием ряда неблагоприятных факторов, гибели значительного количества нейронов в различных образованиях мозга, в том числе и в лимбико-диэнцефальной области, являющейся регулятором иммунной системы, нарушение нейроиммунного гомеостаза мозга, а также стрессогенное действие инсульта, приводящих к развитию иммунодефицитного состояния (ИДС) [12, 13]. В таких условиях ускоренно размножается условно патогенная и патогенная микрофлора, что приводит к развитию инфекционно-воспалительных осложнений [3]. В свою очередь, данные осложнения усугубляют течение инсульта, усиливают иммунную депрессию вследствие накопления бактериальных и вирусных токсинов, протеолитических ферментов, а также медиаторов воспаления [10, 16]. В то же время имеется другое обоснование гипотезы о возникновении инсульт-ассоциированных инфекционных осложнений, а именно, вследствие реактивации латентных форм вирусов центральной нервной системы. При этом пусковое значение в механизме реактивации приобретает вышеописанные механизмы, приводящие к дисбалансу нейроиммунной системы, что сопровождается активацией латентных форм вирусов, пожизненно персистирующих в нервных клетках (семейство Herpesviridae), которые в условиях нарушения гематоэнцефалического барьера приводят к угнетению иммунного ответа [4, 10]. В ходе проведения настоящего исследования нами высказано

предположение о возможности участия активированной бактериальной и особенно, латентной вирусной инфекции в развитии воспалительных заболеваний, не только в ткани легких, мочевыделительных путей и глаз, но и в центральной нервной системе при снижении иммунологической реактивности организма вследствие инсульта [3, 4, 12]. При воспроизведении экспериментального инсульта в головном мозге животных нами случайно обнаружены воспалительные изменения в виде периваскулярных лимфо- и плазмоцитарных инфильтратов, характерные для герпетического энцефалита [11]. Это дало основание предположить, что воспалительный процесс в ЦНС при остром инсульте может быть следствием активации латентной вирусной инфекции на фоне вторичного ИДС. Тем не менее, до настоящего времени механизм патогенеза вирусных осложнений (в частности, острого энцефалита) при ОНМК недостаточно изучены.

Следовательно, *цель работы* — изучение механизма реактивации вируса простого герпеса из латентного состояния в центральной нервной системе при остром нарушении мозгового кровообращения.

Материалы и методы

Все работы с животными проводились согласно *Guide for the Care and Use of Laboratory Animals* [15]. Опыты проведены на 40 белых мышцах-самцах массой 18—22 г, которые были распределены на 4 группы. Контрольную (1-ю) группу составляли 10 интактных мышей, у 10 мышей 2-й группы воспроизводили инсульт, в 3-ю группу включены 10 животных с латентной герпетической инфекцией, а в 4-ю группу — 10 животных с инсультом на фоне латентной герпетической инфекции. Моделирование экспериментального инсульта (ЭИ) осуществляли с помощью стереотаксиса в проекции внутренней капсулы в правом полушарии, при этом травматизацию мозга осуществляли вращательными движениями мандрена, вследствие чего достигалось «конусообразное» подсечение ткани мозга и повреждение сосудов в области внутренней капсулы [9].

Для экспериментального воспроизведения герпетического менингоэнцефалита белых мышей заражали вирусом простого герпеса первого типа (ВПГ) в сублетальной дозе. Использовали лиофилизированный вирус простого герпеса I антигенного типа штамм VC, полученный из музея вирусов Института вирусологии им. Д.И. Ивановского РАМН (Москва). До заражения вирус проходил в лаборатории 24 пассажа через мозг белых мышей. Вирусодержащий материал вводили мышам интрацеребрально (в теменную область) в объеме 0,03 мл по стандартной методике, величина заражающей дозы — LD50 (мышьяная летальная доза) [5]. У инфицированных и выживших через 1 месяц животных (4-я группа) моделировали ГИ, затем их умерщвляли через 1 сутки одновременно с животными остальных групп. Наличие ВПГ в крови и головном мозге мышей определяли с помощью полимеразной цепной реакции (ПЦР) с использованием наборов «Amplisens» (Россия). Для верификации изменений, характерных для герпетической инфекции, проводили морфологическое исследование головного мозга животных. Ткань фиксировали интракардиальной перфузией 4% раствора параформальдегида на 0,1 M фосфатном буфере (pH=7,4), обезжировали, заливали в парафин и делали срезы на микротоме «Historange» (LKB) толщиной 6 мкм с шагом 200 мкм, после чего срезы окрашивали гематоксилином и эозином.

Статистическую обработку полученных данных выполняли с помощью программ «BIOSTAT» и «Statistica-6.0». Достоверность различий средних значений устанавливали с помощью t-критерия Стьюдента.

Результаты исследований

Морфологическое исследование. У животных 2-й группы (модель инсульта) выявлены типичные изменения характерные для острого периода инсульта. Они выражались наличием очагового кровоизлияния с деструкцией ткани мозга в области внутренней капсулы (рис. 1). В других от-

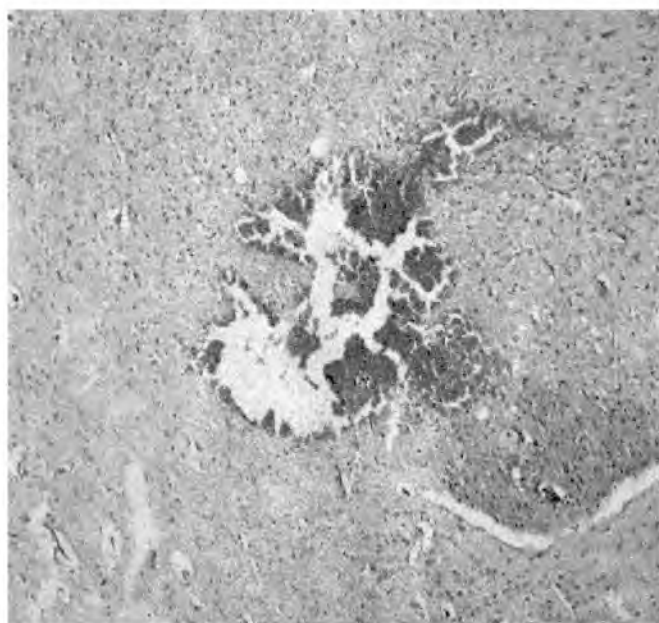

Рис. 1. Микрофотография головного мозга животных с геморрагическим инсультом. Кровоизлияние в зону механической деструкции в области внутренней капсулы. Окраска гематоксилином и эозином. Ок. 10. Об. 20

делах головного мозга выявлен периваскулярный и перипеллюлярный отек, ишемические изменения нейронов, а также скопления глиоцитов в области тел и отростков поврежденных клеток. При этом, эпендима желудочков сохранена, субэпендимально расположенные сосуды умеренно полнокровны, а около единичных венул обнаруживаются небольшие очаги кровоизлияния.

У мышей 3-й группы (латентная герпетическая инфекция) через 30 суток после заражения ВПГ на фронтальных срезах мозга определяли субэпендимальную клеточную инфильтрацию и очаговую десквамацию эпителия эпендимы (рис. 2). У животных отмечено повреждение эпендимы желудочков, которая местами была десквамирована (мелкоглыбчатый распад клеток). Эндотелий сосудов, как правило, набухший, ядра гипертрофированны. В нейронах и глиоцитах обнаружены дистрофические изменения, однако ядра клеток светлые, увеличены, хроматин представлен в виде интенсивно окрашенных мелких глыбок, расположенных по периферии ядра в области нуклеомы. Внутриядерные включения не выявлены. В перипеллюлярной области в отдельных нейронах расположены скопления глиальных клеток, у двух животных — некроз нейронов с признаками нейронофагии. Обнаруженные изменения соответствовали морфологическим признакам герпетического поражения головного мозга мышей в частности, персистирующего варианта его развития [8, 10, 18]. При этом варианте вирусной инфекции головного мозга выявлены неспецифические изменения в виде периваскулярного и перипеллюлярного отека, умеренно выраженной гиперемии сосудов мягкой мозговой оболочки головного мозга и другие общепатологические изменения.

У мышей 4-й группы (моделирования инсульта на фоне латентной герпетической инфекции), в 30% случаев выявлены выраженные воспалительные изменения вещества головного мозга в виде периваскулярных лимфо- и плазмоцитарных инфильтратов. Отмечены множественные лимфоцитарно-глиальные инфильтраты вокруг

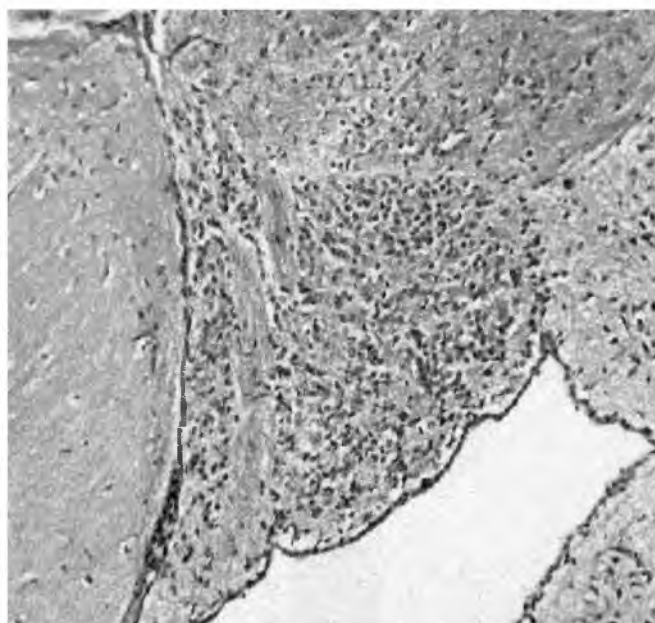


Рис. 2. Микрофотография головного мозга животных с латентной формой герпетической инфекцией. Субэпендимальная клеточная инфильтрация, очаговая десквамация эпителия эпендимы. Окраска гематоксилином и эозином. Ок. 10. Об. 20

Выявление ДНК вируса простого герпеса у экспериментальных животных с инсультом и латентной герпетической инфекцией, % положительных случаев

Группы животных	ПЦР-анализ на ДНК к ВПГ	
	Периферическая кровь	Головной мозг
1-я группа (контроль)	—	—
2-я группа (инсульт)	—	—
3-я группа (латентная герпетическая инфекция)	—	50
4-я группа (инсульт на фоне латентной герпетической инфекции)	30*	100*

Примечание. * — $p < 0,05$ по сравнению с 3-й группой

субэпендимально расположенных кровеносных сосудов на фоне выраженного глиоза (рис. 3А). Выявлены также микроциркуляторные расстройства в виде набухания эндотелия сосудов, полнокровия, стаза эритроцитов, периваскулярного отека и множественных микрокровоизлияний (рис. 3Б). В клетках эпителия эпендимы определялась очаговая пролиферация, локальное слущивание или мелкоглыбчатый распад. Изменения в ядрах эпендимоцитов желудочков мозга, глиоцитов и нейронов напоминают таковые при хронической герпетической инфекции (рис. 3В). При исследовании головного мозга мышей контрольной группы, подобные изменения отсутствовали. Таким образом, у 30% животных 4-й группы выявлены инсульт-индуцированные воспалительные изменения в виде очагового или распространенного менингита, очагового (преимущественно субэпендимального энцефалита) и другие изменения, характерные для острого периода герпетической нейроинфекции. Обнаружение этих структурных изменений в головном мозге свидетельствует об активации персистирующего ВПГ в ЦНС животных при воспроизведении ОНМК.

Вирусологическое исследование. Результаты морфологических исследований сопоставимы с данными ПЦР по обнаружению ДНК вируса простого герпеса типа I в периферической крови и головном мозге животных (таблица). По данным ПЦР, в головном мозге животных 3-й и 4-й групп, выявлена ДНК к ВПГ в 50 и 100% случаев соответственно. В то же время в периферической крови ДНК к ВПГ у животных 4-й группы обнаружена в 30% случаев (ОНМК на фоне латентной герпетической ин-

фекции), при этом именно у этих животных выявлены выраженные воспалительные изменения в ЦНС в виде менингита и энцефалита. В крови мышей других групп ДНК ВПГ отсутствовала. Сопоставительный анализ гистологических изменений в нервной ткани и результатов ПЦР, свидетельствует о возникновении у опытных животных менингоэнцефалита герпетической этиологии и генерализации процесса у 30% из них через 24 ч после завершения моделирования инсульта.

Обсуждение

Анализ и сопоставление полученных данных гистологических и вирусологических исследований свидетельствуют о возможности активации персистирующей инфекции в головном мозге при остром нарушении мозгового кровообращения. Такой процесс сопровождается развитием энцефалита — ранее неописанного варианта внутричерепного осложнения инсульта. Для вируса простого герпеса общепризнанным является факт его паразитирования или пожизненного персистирования в латентном состоянии в ядрах (встраивание в геном) и some нервных клеток сенсорных ганглиев тройничного нерва, в нейронах вегетативных ганглиев и лимфоцитах [4]. Развитие острой цереброваскулярной патологии, в свою очередь, сопровождается резким нарушением нейроиммунного гомеостаза, что приводит к формированию нарушения в системе иммунитета [12]. Инсульт-индуцированные иммунодефициты, чаще возникающие при поражении лимбической системы мозга, характеризуются снижением показателей неспецифической противомикробной защиты

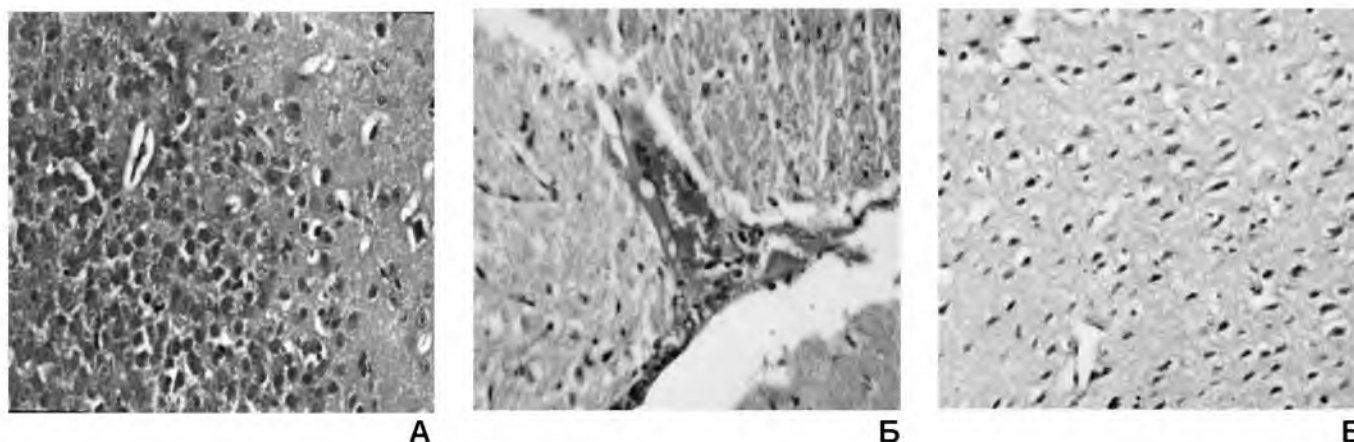


Рис. 3. Микрофотографии головного мозга животных с инсультом на фоне латентной герпетической инфекции:

А — выраженный энцефалит; Б — набухание эндотелия полнокровной вены вблизи эпендимы; В — ишемические изменения в нейронах коры больших полушарий головного мозга. Окраска гематоксилином и эозином. Ок. 10. Об. 40

(фагоцитоза, компонентов комплемента, бактерицидности тканей и уровня лизоцима в крови), развитием дисбаланса нейроиммунной системы и аутоиммунных процессов, которые усугубляют течение инсульта и приводят к прогрессированию церебральной недостаточности [10]. В результате развития постинсультного стресса снижается продукция фактора некроза опухоли и интерферонов, вследствие чего повышается уязвимость клеток к вирусным инфекциям [6, 10, 12, 14]. Одновременно, отмечается атрофия тимуса, развивается Т-клеточный иммунодефицит, сопровождающийся снижением уровня интерлейкинов 2, 3 и 5, а нарушение фагоцитарной системы отмечается на фоне дефицита интерлейкинов 1, 6 и 10 [13, 16]. В этих условиях также возможно развитие сопутствующих инфекционно-воспалительных заболеваний разных органов (легкие, почки) и систем организма, что резко утяжеляет течение основного заболевания или приводит к летальному исходу [3, 12, 13]. Развитие герпетического энцефалита в условиях иммуносупрессии также может усугублять течение и задерживать восстановительные процессы [4, 11, 17, 18]. Наиболее существенным является возможность развития при ОНМК заболеваний мозга, глаз, легких и мочевыделительной системы у носителей ВПГ в результате так называемого смешанного инфицирования и развития коморбидности т.е. бактериально-вирусного сочетания [3, 18].

Герпетический энцефалит описан при ряде хронических заболеваний — ревматизме, системной красной волчанке, атеросклерозе, инфаркте миокарда и инфекционно-зависимой бронхиальной астме без признаков астматического статуса [4]. Только при ишемическом инсульте описано развитие гипоталамического энцефалита герпетической этиологии с вегетативными нарушениями [14, 18]. Герпетическое поражение мозга часто проявляется в виде пареза глазодвигательных нервов, что приобретает особую значимость в свете развития инфекционных поражений глаз (гнойных поражений конъюнктивы и роговицы) при ОНМК [3, 4, 8, 18]. Помимо острых воспалительных заболеваний мозга, чрезвычайно важной особенностью патогенеза хронического герпетического персистирования (в том числе при инсульте) является его участие в демиелинизации нервных волокон и нейродегенеративных процессах, которые в последующем приводят к развитию постинсультной сосудистой деменции [7].

Обобщая полученные данные, развитие герпетического энцефалита в результате реактивации возбудителя на фоне острого инсульта можно объяснить следующим образом. При хроническом герпетическом инфицировании и персистировании в нейронах латентных форм возбудителей, специфические и общие показатели иммунной защиты организма характеризуются признаками нестабильности, вариативности и даже дефектностью (недостаточностью выработки антител к белковой оболочке вируса). В условиях ОНМК у больных отмечается резкое снижение показателей неспецифической и специфической иммунной защиты, что сопровождается развитием инфекционных осложнений, в особенности при поражении лимбической системы головного мозга [10]. Таким образом, с одной стороны сам факт персистирования ВПГ в ЦНС приводит к развитию иммунодефицита, при этом развитие инсульта на фоне персистирования ВПГ усугубляет иммунодефицит и приводит к переходу вируса простого герпеса из персистирующей формы в активную.

Итак, результаты проведенных исследований проливают свет на данный весьма сложный вопрос клинической неврологии: возможность активации латентной герпетической инфекции в центральной нервной системе при остром инсульте и повышения эффективности лечения острого инсульта с данным видом осложнения.

Выводы

Через сутки после воспроизведения инсульта у животных предварительно зараженных вирусом простого герпеса в 30% случаев происходит активация персистирующей герпетической инфекции центральной нервной системы, которая проявляется развитием энцефалита и проникновением вируса в периферическую кровь.

Список литературы

1. Верещагин Н.В., Пирадов М.А. Инсульт: оценка проблемы // Неврологический журнал. — 1999. — 5. — С. 4—7.
2. Виленский Б.С. Инсульт. — СПб.: Мед. Информ. Агентство, 1995.
3. Виленский Б.С. Осложнения инсульта: профилактика и лечение. — СПб.: Фолиант, 2000.
4. Воробьев А.А., Абакумова Ю.В. Роль вирусно-герпетической инфекции в развитии атеросклероза: клинические, вирусологические, иммунологические доказательства // Вестн. РАМН. — 2003. — 4. — С. 3—9.
5. Грин А.Г., Букринская В.Г. Руководство к практическим занятиям по лабораторной диагностике вирусной инфекции. — Киев: Здоровье, 1992.
6. Ерохина Г.Р. Особенности иммунного статуса больных ишемическим инсультом // Здоровоохранение Таджикистана. — 1987. — 6. — С. 32—35.
7. Зозуля Ю.П., Агаманюк Н.А., Барабой В.А. и др. Хроническое влияние малых доз облучения на нервную систему. Экспериментальные исследования и клинические наблюдения. — Киев: Здоровье, 1998.
8. Коротяев А.И., Бабичев С.А. Медицинская микробиология, иммунология и вирусология. — СПб.: Спецлит, 1998.
9. Косицын Н.С., Макаренко А.Н., Пасикова Н.В. и др. Метод моделирования локального кровоизлияния в различных структурах головного мозга // Журн. высш. нервн. деятельности. — 2002. — 6. — С. 765—768.
10. Крыжановский Г.Н., Магаева С.В., Макаров С.В. Нейроиммунология. — М.: Медицина, 1997.
11. Макаренко А.Н., Кульчицкий А.Е., Григорьева Т.И. и др. Развитие энцефалита при моделировании острого геморрагического инсульта — ранее не описанный вариант соматического осложнения // Патологическая физиология и экспериментальная терапия. — 2007. — 4. — С. 25—27.
12. Малахшия Ю.А., Надарешвили З.Г., Малахшия Н.Ю. Мозг как орган иммунитета // Журн. невропат. и психиатр. им. С.С. Корсакова. — 1999. — 9. — С. 62—65.
13. Молчанов В.В., Панов М.В., Серова Г.А. Иммунологическая реактивность в остром периоде инсульта // Журн. невропат. и психиатр. им. С.С. Корсакова. — 1980. — 7. — С. 981—986.
14. Espinola-Klein C., Rupprecht H.J., Blankenberg S. et al. Stroke induced immunodeficiency in patients // Stroke. — 2000. — 9(31). — P. 2127—2133.
15. Guide for the Care and Use of Laboratory Animals, National Academy Press. — Washington DC, 1996.
16. Joasso A., Mc. Kenzie. Stress and immune response in rats // Intern. Arch. Allergy and Immunol. — 1976. — 50. — P. 659—663.
17. Melnick J.L., Petrie B., Dreesman G. Herpes virus and Cholesterol-induced diseases // Lancet. — 1983. — 2(8351). — P. 644—647.
18. Querada C., Cjira I., Laguna F. et al. Diagnostic Utility of a Multiplex Herpes virus PCR Assay Performed with Cerebrospinal Fluid from Human Immunodeficiency Virus-Infected Patients with Neurological Disorders // J. Clin. Microbiol. — 2000. — 8 (38). — P. 3061—3067.

The activation of latent herpetic infection in stroke (Experimental Investigation)

Kulchikov A.E.¹, Morozov S.G.¹, Grinenko E.A.²

¹ – Institute of General pathology and Patophysiology of RAMS, Mosow, Russia

² – Institute of Neurosurgey named acad. N.N. Burdenko RAMS, Moscow, Russia

The purpose of the investigation was to study a possibility of latent virus infection activation in mouse brain by modeling hemorrhagic stroke. The acute intracerebral hemorrhagic stroke was evoked in capsula interna in accordance to original technology. For experimental viral meningo encephalitis white mice infected by sublethal dose of herpes simplex viruses. DNA of the herpes simplex virus type I was detected by PCR-based assay in blood and in brain tissue of experimental animals as well as inflammatory changes of the brain after acute hemorrhagic stroke which suggests that persistent herpes simplex virus type I was activated. Obtained data show that in the acute period of experimental hemorrhagic stroke activation of dormant infections in the form of encephalitis may occur in the white mice brain. Taking into account the results obtained permits to improve the monitoring and treatment of hemorrhagic stroke.

Key words: hemorrhagic stroke, herpes simplex virus, encephalitis