

УДК: 617-089.844

## Определение уровня спонтанного и индуцированного апоптоза клеток, полученных из операционного материала при лифтинге лица

Абрамян Ш.М., Морозов С.Г.

ФГБНУ «Научно-исследовательский институт общей патологии и патофизиологии»,  
Москва, 125315, ул. Балтийская, 8

В основе патогенеза некроза мягких тканей после проведения пластических операций на лице лежит нарушение васкуляризации кожи и подкожной клетчатки, снижение энергетического потенциала клеток и активация в них сигнальных путей апоптоза. Целью данной работы было измерение уровня спонтанного и индуцированного С2-церамидом апоптоза в клетках, выделенных из операционного материала 52 пациентов (возраст от 32 до 64 лет), оперированных по поводу лифтинга лица. Методы. Суспензию клеток получали путем обработки коллагеназой образцов подкожно-жировой ткани лица, иссеченных во время операции. Процент спонтанного апоптоза определяли по окраске пропидиумом иодидом на проточном цитометре. Процент индуцированного апоптоза измеряли после культивирования клеток с С2-церамидом. Изменение мембранного потенциала митохондрий определяли по окраске JC-1 методом проточной цитометрии. Результаты. Уровень спонтанного апоптоза во всех популяциях выделенных клеток не превышал нормальных значений. После обработки С2-церамидом образцы можно было условно разделить на две группы — с низким и высоким уровнем индуцированного апоптоза ( $18 \pm 4\%$  и  $37 \pm 5\%$  для эпителиальных клеток и  $18 \pm 5\%$  и  $31 \pm 4\%$  для адипоцитов). Наибольший процент индуцированного апоптоза регистрировался у пациенток старше 50 лет. Динамическое наблюдение в течение 30 дней после операции выявило инфицирование операционного шва у трех больных (1,5%), удлинение сроков заживления операционной раны у 11 больных (5,7%) и в двух случаях частичный некроз рубца, что потребовало проведения дополнительной операции. У этих больных ретроспективно выявлен повышенный процент индуцированного апоптоза. Выводы. Повышение уровня церамид-индуцированного апоптоза в клетках, выделенных из операционного материала, указывает на высокий риск развития послеоперационных осложнений в области рубца, связанных с некрозом мягких тканей.

**Ключевые слова:** подтяжка лица, выделение клеток кожи, апоптоз, митохондрии.

**Для цитирования:** Абрамян Ш.М., Морозов С.Г. Определение уровня спонтанного и индуцированного апоптоза клеток, полученных из операционного материала при лифтинге лица. Патогенез. 2016; 14(4): 63–68.

**Для корреспонденции:** Морозов Сергей Георгиевич, докт. мед. наук, профессор, член-корр. РАН, директор Федерального государственного бюджетного научного учреждения «Научно-исследовательский институт общей патологии и патофизиологии», e-mail: biopharm@list.ru.

**Финансирование.** Исследование не имело спонсорской поддержки.

**Конфликт интересов.** Авторы заявляют об отсутствии конфликта интересов.

Поступила 27.10.2016

## Spontaneous and induced apoptosis of cells obtained from surgical materials after face lift

Abramian Sh.M., Morozov S.G.

The institute of General Pathology and Pathophysiology, 8 Baltiyskaya St., 125315 Moscow, Russian Federation

Subcutaneous necrosis after facelift is connected with impaired skin and subcutaneous tissue vascularization as well as with skin cell energy deficiency and activation of the apoptotic signaling pathways. AIM of this work was to measure the level of spontaneous and C2-ceramide-induced apoptosis in cells isolated from surgical materials. Patients. The face subcutaneous tissues samples have been obtained from 52 patients (women, 32–64 years old) during plastic surgery for a facelift. Methods. Cell suspensions from surgical samples were prepared by treatment with collagenase followed by centrifugation and incubation in complete medium RPMI 1640 with 10% FCS for 2h at +37°C, 5% CO<sub>2</sub>. Spontaneous apoptosis level was calculated in main cell populations by staining with propidium iodide and flow cytometry. The percentage of induced apoptosis was measured after the culturing of cells with C2-ceramide. Mitochondrial membrane potential was determined by JC-1 staining and flow cytometry. Results. The spontaneous apoptosis levels in all investigated cell populations did not exceed the normal values. C2-ceramide treatment revealed two groups samples with high and low levels of induced apoptosis ( $18 \pm 4\%$  and  $37 \pm 5\%$  for epithelial cells, and  $18 \pm 5\%$  and  $31 \pm 4\%$  for adipocytes). The highest percentage of induced apoptosis was observed for patients over 50 years. The monitoring of patients within 30 days after surgery revealed a prolonged period for wound healing (5.7%), scar infections (1.5%), and scar partial necrosis followed by repeated surgery (1%). Individual case history analysis identified the higher percentage of induced apoptosis and

lower mitochondrial membrane potential in these patients. **Conclusions.** The excessive level of ceramide-induced apoptosis in cells isolated from surgical material has been found to elucidate the high risk of postoperative complications associated with scar necrosis.

**Key words:** face lift, skin cell isolation, apoptosis, mitochondria.

**For citation:** Abramian Sh.M., Morozov S.G. Spontaneous and induced apoptosis of cells obtained from surgical materials after face lift. *Patogenez.* 2016; 14(4): 63–68 (In Russian).

**For correspondence:** Morozov Sergey G., MD, professor, corresponding member. Russian Academy of Sciences, Director Federal State Budgetary Scientific Institute «Scientific institute of General Pathology and Pathophysiology», 8 Baltiyskaya St., 125315 Moscow, Russian Federation, e-mail: biopharm@list.ru.

**Funding.** The study had no sponsorship.

**Conflict of interest.** The authors declare no conflict of interest.

**Received** 27.10.2016

## Введение

Лицо — это наиболее важная часть тела человека с точки зрения его эстетического восприятия. Проведение пластических операций на лице требует ювелирной точности исполнения и полного восстановления кожного покрова после операции. В результате требуется получить гладкий контур лица, хорошее состояние кожи с нормальной васкуляризацией и функциональной активностью всех мимических мышц, а также предотвратить образование видимых послеоперационных рубцов. Однако практически при любом оперативном вмешательстве имеет место кратковременное прекращение циркуляции крови в оперируемом участке тканей. При нарушении васкуляризации тканей в послеоперационном периоде может быть некроз кожи [1]. Небольшие зоны некроза регистрируются практически во всех послеоперационных рубцах, что выявляется методом цифрового фотоанализа [2]. В келоидных рубцах часто имеются выраженные зоны некроза [3].

Пластическая операция по восстановлению контура лица (лифтинг лица, или подтяжка) может давать послеоперационные осложнения, включая частичный некроз мягких тканей в области шва. Чем больше область операции, тем выше вероятность развития некроза [4]. Высокий процент некроза наблюдается при пластике наружного уха [5]. Пересадка скальпа или его частей сопровождается множественными некрозами в связи с недостаточным уровнем васкуляризации [6]. После краниофациальной пластики частичный фациальный некроз наблюдается в 5,7% случаев, тотальный некроз — в 2,9%, причем у женщин вероятность некроза значительно выше, чем у мужчин вследствие худшего приживления кожного лоскута [7].

Использование склерозирующей терапии при сосудистых дефектах лица может привести к некрозу мягких тканей, особенно при применении абсолютного этанола [8]. Некроз может развиваться вследствие эмболизации сосудов и экстрасосудистой компрессии после введения препаратов с гиалуроновой кислотой. Если пациент получал такие инъекции до операции по лифтингу лица, то возрастает риск развития послеоперационных осложнений. Для предотвращения некроза кожи необходимо распознавать ишемию на ранних стадиях её развития и восстанавливать кровоснабжение тканей [9]. У пациентов, принимавших изотретиноин для лечения акне перед пластической операцией, может быть некроз мышц лица [10]. Случаи некроза мягких тканей лица описаны при инъекции коллагена [11].

Ишемия, воспаление, повышение уровня свободных радикалов и аутофагия играют роль в развитии некроза тканей после операции [12]. После продолжительной ишемии митохондрии клеток кожи подвержены дегенерации. Некроз мышечных клеток сопровождается диффузным воспалитель-

ным инфильтратом, повреждением мелких сосудов, что наблюдается через 30 часов после операции [13]. Подкожный инкапсулированный некроз обычно развивается бессимптомно и может диагностироваться только с помощью УЗИ или других инструментальных методов исследования [14].

В настоящее время хирурги активно ищут способы предотвращения повреждения тканей после ишемии. Эти мероприятия направлены на восстановление кровотока, поддержания высокого уровня оксигенации кожи, связывания и удаления свободных радикалов, оказывающих повреждающее действие на клетки.

Анализ состояния жизнеспособности клеток, а также программированной гибели клеток (апоптоза), может дать информацию о риске развития послеоперационных осложнений. Наиболее интересной с этой точки зрения методикой является определение индуцированного апоптоза, когда клетка контактирует с веществом, связывающим рецепторы апоптоза или вызывающим изменение митохондрий. Если в клетке уже активированы сигнальные пути апоптоза, то дополнительный триггер вызовет необратимую гибель клеток. Так можно выявить те клетки, которые неизбежно погибнут во время операции вследствие ишемии.

*Целью данной работы* было определение уровня спонтанного и индуцированного апоптоза клеток в тканях, выделенных из области операционного поля при коррекции лица, а также изучение митохондриального потенциала клеток по включению красителя JC-1.

## Материалы и методы

### Пациенты

В данном исследовании использован операционный материал, полученный при проведении подтяжки лица у женщин в возрасте от 32 до 64 лет ( $n = 52$ ) в Клинике пластической и эстетической хирургии «Фрауклиник», Москва. Все пациенты подписывали информированное согласие на участие в исследовании и разрешение на анонимное использование их биологического материала, утвержденное Ученым Советом ФГБНУ «Научно-исследовательский институт общей патологии и патофизиологии». Протокол данного исследования был одобрен Этической Комиссией института. Данное исследование выполнено строго в рамках Хельсинской Декларации по соблюдению прав человека. Проведенные оперативные вмешательства выполнялись планомерно по утвержденному протоколу.

Критериями исключения пациентов из исследования было наличие острых вирусных или бактериальных инфекций, сахарного диабета, системных аллергических или воспалительных заболеваний, беременности, онкологического заболевания.

Всем пациентам проводили стандартные лабораторные исследования, включая общий анализ крови и мочи, биохимический анализ крови, а также инструментальные методы исследования, необходимые для проведения операции.

#### *Работа с кровью пациентов*

Работа с кровью людей проводилась по международным правилам работы с биологическим материалом. Кровь брали натощак утром в день операции из локтевой вены в пробирку с ЭДТА. Формулу крови определяли на гематологическом анализаторе Pentra Nexus HORIBA (Horiba ABX SAS, Франция). Биохимические исследования проводили на анализаторе Fuji Dri-Chem4000 (Fujifilm, Япония).

#### *Выделение клеток из операционного материала*

Кусочки ткани размером 2 × 1 × 0,5 см, иссеченные из подкожно-жировой клетчатки в области операционного поля, промывали в физиологическом растворе, помещали в пробирку с полной средой RPMI 1640 (Sigma) с 10% эмбриональной телячьей сыворотки (ЭТС, Flow) и оставляли в холодильнике при +4°C до окончания операции. Затем ткани переносили в стерильные чашки Петри со свежей средой RPMI 1640 с 10% ЭТС, сепарировали тонкими ножницами на максимально мелкие фрагменты, полученную взвесь осаждали при 1000 об./мин в течение 3 минут, супернатант сливали, к осадку добавляли 0,05% трипсин на растворе Хенкса без фенола (ПанЭко, Москва). Через 5 минут суспензию центрифугировали, супернатант удаляли, к осадку добавляли коллагеназу (Sigma) в полной среде RPMI 1640 с 5% ЭТС, клетки переносили во флаконы Карреля и инкубировали 60 минут при t°+37°C при постоянном медленном перемешивании. Затем клетки дважды отмывали центрифугированием, переводили в полную среду RPMI 1640 с 15% ЭТС и культивировали в течение 2 часов при t°+37°C и 5% CO<sub>2</sub> для восстановления рецепторного аппарата клеток. После этого суспензию клеток, не взбалтывая, пропускали через воронку с хлопковой ватой для осаждения конгломератов погибших клеток. Жизнеспособность клеток при окраске трипановым синим составляла 92 ± 3%.

Для анализа популяций клеток, выделенных из операционного материала, суспензии клеток окрашивали моноклональными антителами (mAb) к рецепторам онкостатина М (anti-OSTM, ab156939) на адипоцитах [15], рецепторам эфрина (anti-Eph-R, ab5497) на эпителиальных клетках [16], рецепторам нейтрофилов (anti-CD66b, ab48589) и лимфоцитов (anti-CD3, ab106215) (все mAb от Abcam).

#### *Исследование спонтанного и индуцированного апоптоза клеток*

Для определения уровня спонтанного апоптоза клетки подкожно-жировой ткани, выделенные из операционного материала (см. выше), подсчитывали, доводили до концентрации 10 × 10<sup>6</sup>/мл в 4% параформальдегиде, отмывали центрифугированием и окрашивали пропидиумом иодидом (PI, Sigma) в гипотоническом буфере (на H<sub>2</sub>O dest) с 0,1% цитратом натрия и 0,01% Тритоном X100 (Sigma).

Для определения уровня индуцированного апоптоза клетки, выделенные из подкожно-жировой клетчатки, доводили до концентрации 10 × 10<sup>6</sup> на 1 мл полной среды RPMI 1640 с 5% ЭТС и инкубировали 2,5 часа при t°+37°C и 5% CO<sub>2</sub> в присутствии 20 микроМ клеточно-проникающего C2-церамида (Avanti Lipids Co., USA) для активирования сигнальных путей апоптоза. Затем клетки отмыва-

ли, фиксировали 4% параформальдегидом и окрашивали PI в гипотоническом буфере (см. выше) [17].

#### *Определение мембранного потенциала митохондрий*

Живые клетки, выделенные из подкожно-жировой клетчатки, окрашивали красителем JC-1 для определения мембранного потенциала митохондрий. Окраску проводили с помощью коммерческого набора Becton Dickinson по прилагаемой инструкции [18].

#### *Анализ клеток на проточном цитометре*

Клетки анализировали на проточном цитометре FACS-Calibur (Becton Dickinson, USA) по программе SimulSet. Первичный анализ клеток проводили при прямом и боковом просвечивании лазером в системе координат на каналах FSC/SSC (Forward Scate Cells / Side Scate Cells). Затем выделяли необходимый гейт (область) клеток, в котором проводили анализ интенсивности флуоресценции на соответствующих каналах в зависимости от использованного красителя. В каждом образце анализировалось 10 тысяч событий. Интенсивность флуоресценции PI определяли на канале FL2-A. Интенсивность флуоресценции красителя JC-1 определяли в системе координат FL1/FL2, так как необходимо регистрировать перемещение гейта клеток из красной зоны в зеленую при падении мембранного потенциала. В качестве негативного контроля регистрировалась флуоресценция клеток без добавления красителей.

#### *Статистический анализ*

Полученные авторами данные были статистически обработаны по программе ANOVA. Сравнение между двумя группами проводили по t-критерию Стьюдента, данные представлены как M ± m. Для групп данных с малой выборкой применялся непараметрический метод множественного сравнения по критерию Ньюмена—Кейлса, где p ≤ 0,05 дается как статистически значимое различие между группами.

## **Результаты и обсуждение**

### *Характеристика больных*

В данном исследовании принимали участие женщины от 32 до 64 лет. В связи с тем, что состояние кожи и подкожно-жировой клетчатки строго зависит от возраста [19], мы разделили пациентов на несколько возрастных групп: группа I — 32—40 лет (n = 12), группа II — 41—50 лет (n = 16), группа III — 50—64 лет (n = 24). Все пациенты, участвовавшие в данном исследовании, не имели хронических заболеваний, способных повлиять на состояние подкожно-жировой клетчатки лица. Большинство пациенток имели избыточную массу тела (индекс массы тела (BMI) 25—29 кг/м<sup>2</sup>) (n = 18) или ожирение (BMI ≥ 30 кг/м<sup>2</sup>) (n = 24). Всем пациенткам операция по исправлению контура лица проведена впервые. В течение месяца после оперативного вмешательства больные находились под наблюдением для выявления возможных послеоперационных осложнений.

### *Анализ популяций клеток, выделенных из операционного материала*

Образцы клеток, выделенных из операционного материала, были проанализированы на проточном цитометре. Первоначальный скрининг проводили на каналах FSC/SSC, выделяли гейты популяций клеток (пример на рис. 1). Для под-

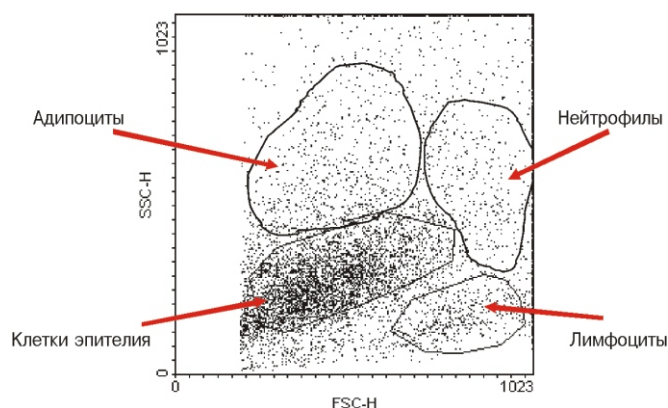


Рис. 1. Анализ основных популяций клеток, выделенных из подкожно-жировой клетчатки, при пластической операции на лице.

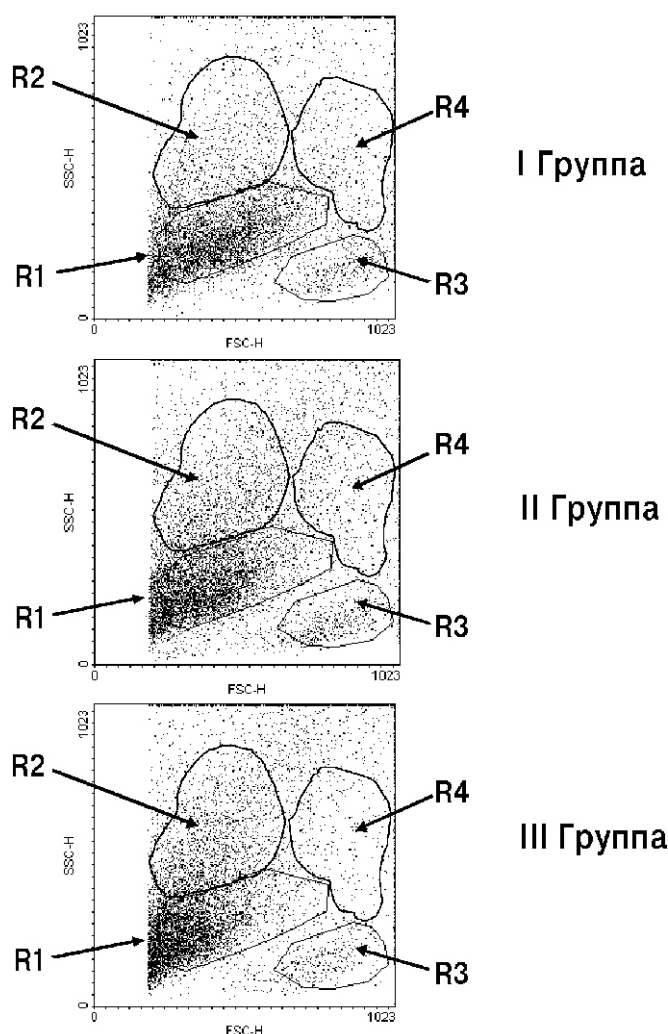


Рис. 2. Сравнение образцов клеток, выделенных при операции на лице у пациентов разных возрастных групп. Представлены данные проточной цитометрии клеток, выделенных из образцов ткани, полученных при операциях по коррекции лица. Пациентки были разделены на группы по возрасту (I группа — 32–40 лет (n = 12); II — 41–50 лет (n = 16); III — 50–64 лет (n = 24)). Основные популяции изолированных клеток обведены гейтами: R1 — это эфрин-положительные (Eph-R+) эпителиальные клетки, R2 — онкостатин M-положительные (OSTM+) адипоциты, R3 - лимфоциты (CD3+), R4 - нейтрофилы (CD66b+).

тверждения популяционной принадлежности анализировали процент антиген-положительных клеток, специфических в отношении маркеров нейтрофилов (CD66b), лимфоцитов (CD3), адипоцитов (OSMR), эпителиальных клеток (Eph-R).

Были обнаружены различия по соотношению популяций клеток, выделенных от пациенток разных возрастных групп: у женщин старше 50 лет (III группа) процент лимфоцитов в коже снижен, наибольшее количество представлено эпителиальными клетками (рис. 2). В I группе пациенток моложе 40 лет в суспензии клеток, выделенных из подкожно-жировой клетчатки, был высокий процент иммунных клеток. В этой группе женщин эпителиальные клетки и адипоциты имеют больший размер по сравнению с клетками в других группах, на что указывает их расположение в сети координат FSC/SSC.

#### Оценка спонтанного и индуцированного апоптоза в клетках подкожно-жировой клетчатки

Клетки жировой ткани имеют различные метаболические характеристики в зависимости от локализации [20]. Для подкожно-жировой ткани лица характерен более интенсивный метаболизм, что связано с активностью мимических мышц лица, а также подверженностью тканей лица влиянию экстремальных внешних воздействий. Уровень спонтанного апоптоза клеток лица зависит от внешних факторов.

Процент спонтанного апоптоза оценивали по окраске фиксированных клеток пропидиумом иодидом в гипотоническом буфере, что позволяет окрасить всю ДНК в клетке. На рис. 3А приведен пример спонтанного апоптоза в гейте эпителиальных клеток: правый пик соответствует диплоидным клеткам, левый пик, обозначенный маркером M1, соответствует клетками в апоптозе. Числовые данные по проценту спонтанного апоптоза в разных популяциях клеток, выделенных из операционного материала, представлены в табл. 1. Достоверных различий между возрастными группами не выявлено.

Для выявления тех клеток, которые на данный момент не погибли, но в которых иницированы сигнальные пути апоптоза (любого типа — рецепторно-зависимого, митохондриального и т.д.), вторичным мессенджером которых является природный С6-церамид, используют методику индукции или усиления сигнала. Стандартным методом является применение клеточно-проникающего С2-церамида, который не является естественным для клеток, но способен усиливать уже активированные сигнальные пути программированной гибели клеток. Пример окраски пропидиумом иодидом клеток после обработки их С2-церамидом приведен на рис. 3В. Количественные данные по индуцированному апоптозу в разных популяциях клеток представлены в табл. 2.

При значительном разбросе данных можно выделить две группы пациентов с минимальными и максимальными значениями уровня индуцированного апоптоза (рис. 4). Для эпителиальных клеток это соответственно  $18 \pm 4\%$  и  $37 \pm 5\%$ , для адипоцитов —  $18 \pm 5\%$  и  $31 \pm 4\%$ . Дальнейший анализ полученных результатов показал, что в III группе из 24 пациенток у 8 были максимальные значения индуцированного апоптоза в эпителиальных клетках. Это указывает на высокую вероятность гибели эпителиоцитов после операции по коррекции лица у этих пациенток. Таким образом, возрастные изменения кожи обуславливают более высокий риск развития послеоперационных осложнений, связанных с гибелью клеток кожи после операции.

Процент спонтанного апоптоза в разных популяциях клеток, выделенных из подкожно-жировой клетчатки лица у пациенток разных возрастных групп

	Группы пациентов		
	I. 32 – 40 лет (n = 12)	II. 41 – 50 лет (n = 16)	III. 50 – 64 лет (n = 24)
Эпителиальные клетки	6,2 ± 0,5%	4,9 ± 0,9%	7,2 ± 0,8%
Адиipoциты	3,7 ± 0,4%	3,5 ± 0,6%	4,2 ± 0,7%
Нейтрофилы	4,1 ± 0,7%	4,4 ± 0,5%	3,9 ± 0,7%
Лимфоциты	2,4 ± 0,6%	1,9 ± 0,4%	2,2 ± 0,5%

C2-церамид-индуцированный апоптоз в популяциях клеток, выделенных из подкожно-жировой клетчатки у пациенток разных возрастных групп при коррекции лица

	Группы пациентов		
	I. 32–40 лет (n = 12)	II. 41–50 лет (n = 16)	III. 50–64 лет (n = 24)
Эпителиальные клетки	18 ± 3%	24 ± 5%	36 ± 6%*
Адиipoциты	12 ± 4%	18 ± 3%	29 ± 5%*
Нейтрофилы	5,3 ± 0,8%	5,4 ± 0,9%	5,8 ± 0,9%
Лимфоциты	5,8 ± 1,4%	6,5 ± 1,9%	6,9 ± 2,2%

Примечание. \* – p < 0,05 по сравнению с I и II группами

Окраска клеток, выделенных из операционного материала у пациенток разных возрастных групп при коррекции лица, красителем JC-1 для определения мембранного потенциала митохондрий

	Группы пациентов		
	I. 32–40 лет (n = 12)	II. 41–50 лет (n = 16)	III. 50–64 лет (n = 24)
Интенсивность окраски JC-1 (mean*) всех клеток	121 ± 12%	105 ± 9%	92 ± 8%

Примечание. p < 0,05; \*mean – интенсивность флуоресценции образцов клеток, в условных единицах

У тех пациенток, которые имели высокий процент индуцированного апоптоза, также установлено изменение мембранного потенциала митохондрий по окраске JC-1. Митохондриальный тип апоптоза характерен для тех клеток, которые имеют низкий энергетический потенциал. Изменение флуоресценции красителя JC-1 отражает падение мембранного потенциала митохондрий, что, однако, не всегда является отражением апоптоза, но может быть при других патологических состояниях клеток.

Окислительный статус влияет на пролиферацию и дифференцировку клеток, а метаболическая активность митохондрий является индикатором активности антиоксидантных ферментов. Чем ниже уровень генерации свободных радикалов, тем выше потенциал клеток к выживанию [21]. По нашим данным, энергетический потенциал клеток кожи достоверно уменьшается с возрастом, что, вероятно, оказывает влияние на течение послеоперационного периода у пациенток после коррекции лица.

#### Анализ послеоперационного периода

В течение месяца после проведенной пластической операции проводилось динамическое наблюдение за пациентами. Тяжелых послеоперационных осложнений выявлено не было, однако у 3 больных была инфицирована область операционного шва (1,56%), эти женщины относились к разным возрастным группам. У 11 больных были удлинены сроки заживления послеоперационной раны (5,72%), обусловленные частичным капсулированным некрозом; 8 из этих больных относились к III возрастной группе, 3 – ко II группе. Показатели индуцированного апоптоза для этих 11 больных были 39 ± 1% и 32 ± 2% со-

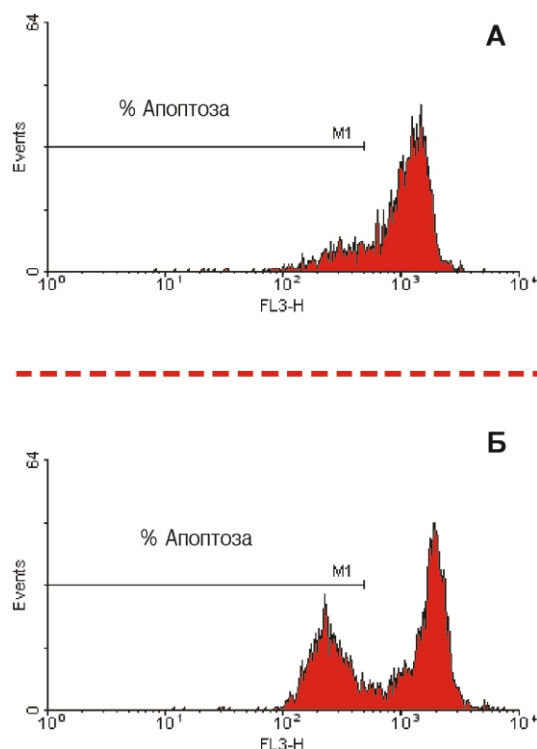


Рис. 3. Примеры оценки спонтанного (А) и индуцированного (В) апоптоза в гейте эпителиальных клеток.

Представлены данные проточной цитометрии. Все клетки были фиксированы и окрашены пропидиумом иодидом в гипотоническом буфере, что даёт возможность показать всю ДНК клетки. Правый пик соответствует диплоидным клеткам. Левый (субдиплоидный) пик соответствует клеткам в апоптозе, он обозначен маркером M1.

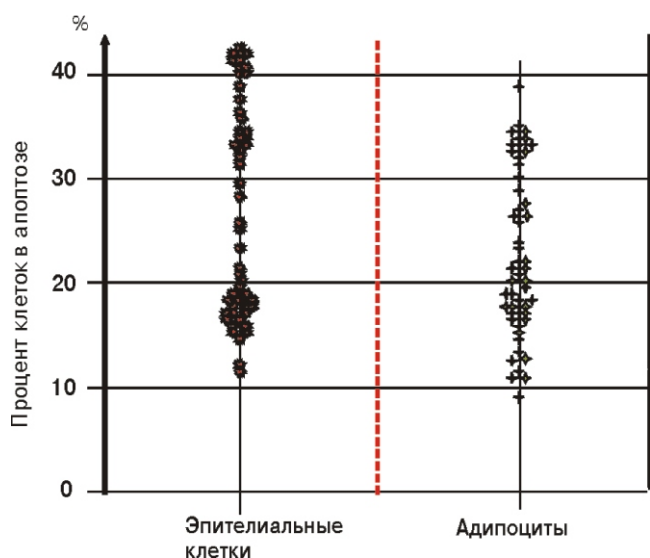


Рис. 4. Числовые значения уровня индуцированного апоптоза в гейте эпителиальных клеток и адипоцитов у всех пациенток. Представлены числовые результаты проточной цитометрии, каждая точка соответствует индивидуальному показателю для больного.

ответственно, для эпителиоцитов и адипоцитов, то есть максимальные значения.

У двух пациенток старше 50 лет был выраженный некроз мягкой тканей в области операционного рубца (1,04%), что потребовало проведения дополнительной операции по иссечению патологических тканей. При индивидуальном анализе историй болезни установлено, что у этих больных был высокий уровень индуцированного апоптоза клеток, выделенных из области оперативного вмешательства (42% и 43% для эпителиоцитов и 35% и 39% для адипоцитов).

Таким образом, с возрастом у женщин повышается процент послеоперационных осложнений, связанных с частичным некрозом тканей, что соответствует максимальному проценту керамид-индуцированного апоптоза клеток кожи, выделенных из операционного материала.

### Выводы

1. Состояние клеток подкожно-жировой клетчатки, а также активация в них сигнальных путей апоптоза, является патофизиологической основой для развития послеоперационных осложнений.

2. Максимальный процент керамид-индуцированного апоптоза в клетках эпителия и адипоцитов, выделенных из операционного материала, зарегистрирован у пациенток в возрасте старше 50 лет, что сопряжено с повышенным риском развития таких осложнений после лифтинга лица, в виде частичного некроза тканей в области операционного шва и удлинения времени заживления послеоперационной раны.

### Сведения об авторах:

Морозов Сергей Георгиевич (Morozov S.G.), доктор мед. наук, профессор, член-корр. РАН, директор Федерального государственного бюджетного научного учреждения «Научно-исследовательский институт общей патологии и патофизиологии», e-mail: biopharm@list.ru.

Абрамян Шмавон Моисович (Abramian Sh. M.), младший научный сотрудник лаборатории регуляции репаративных процессов ФГБНУ «Научно-исследовательский институт общей патологии и патофизиологии».

### References

- Mutlu O., Yasak T., Egemen O., Kayadibi T., Tasasiz K. The use of submental artery perforator island flap without including digastric muscle in the reconstruction of lower face and intraoral defects. *J. Craniofac. Surg.* 2016; 27(4): e406-409.
- Landa D., van Dishoeck A., Steyerberg E., Hovius S. Quality of measurements of acute surgical and traumatic wounds using a digital wound-analysing tool. *Int. Wound J.* 2016; 13(5): 619-24.
- Goder M., Kornhaber R., Bordoni D., Winkler E., Haik J., Tesse A. Cutaneous basal cell carcinoma arising within a keloid scar: a case report. *Onco Targets Ther.* 2016; 9: 4793-96.
- Agarwal P., Kumar A., Sharma D. Feasibility of type III venous flap in coverage of hand defects following trauma and burns. *J. Clin. Orthop. Trauma.* 2016; 7(Suppl 2): 150-3.
- Cihandide E., Kayiran O., Aydin E., Uzunismail A. A new approach for the correction of prominent ear deformity: The distally based perichondrio-adipo-dermal flap technique. *J. Craniofac. Surg.* 2016; 27(4): 892-7.
- Hu W., Henry A., Lucas C., Ta P., Philandrianos C., Kerfant N. Microsurgical replantation of a two-segment total scalp avulsion. *J. Craniofac. Surg.* 2016; 27(4): 1068-1069.
- Heo Y., Yagi S., Toriyama K., Takanari K., Fujimoto Y., Nishio N. et al. Relationship between BMI and postoperative complications with free flap in anterolateral craniofacial reconstruction. *Plast. Reconstr. Surg. Glob. Open.* 2016; 4(3): e636.
- Horbach S., Lokhorst M., Saeed P., de Gouyon Matignon de Pontouraud C., Rothova A., van der Horst C. Sclerotherapy for low-flow vascular malformations of the head and neck: A systematic review of sclerosing agents. *J. Plast. Reconstr. Aesthet. Surg.* 2016; 69(3): 295-304.
- Sun Z., Zhu G., Wang H., Xu X., Cai B., Zeng L. et al. Clinical outcomes of impending nasal skin necrosis related to nose and nasolabial fold augmentation with hyaluronic acid fillers. *Plast. Reconstr. Surg.* 2015; 136(4): 434e-441e.
- Ungarelli L., Hetem C., Farina Junior J. Is it safe to operate on patients taking isotretinoin? *Aesthetic Plast. Surg.* 2016; 40(1): 139-48.
- Kim S., Kim J., Hwang K. Skin necrosis of the nose after injection of ribose cross-linked porcine atelocollagen. *J. Craniofac. Surg.* 2015; 26(7): 2211-12.
- Salibian A., Rosario A., Severo Lde A., Nguyen L., Banyard D., Toranto J. et al. Current concepts on burn wound conversion—A review of recent advances in understanding the secondary progressions of burns. *Burns.* 2016; 42(5): 1025-35.
- Messner F., Grahmmer J., Hautz T., Brandacher G., Schneberger S. Ischemia/reperfusion injury in vascularized tissue allotransplantation: tissue damage and clinical relevance. *Curr. Opin. Organ. Transplant.* 2016; 21(5): 503-9.
- Aydin D., Berg J. Subcutaneous encapsulated fat necrosis. *Clin. Case Rep.* 2016; 4(4): 456-7.
- Elks C., Zhao P., Grant R., Hang H., Bailey J., Burk D. et al. Loss of oncostatin M signaling in adipocytes induces insulin resistance and adipose tissue inflammation *in vivo*. *J. Biol. Chem.* 2016; 291(33): 17066-76.
- Perez White B., Getsios S. Eph receptor and ephrin function in breast, gut, and skin epithelia. *Cell. Adh. Migr.* 2014; 8(4): 327-38.
- Kandalova O.V., Taratutina N.V., Martinova E.A. Spontaneous and ceramide-induced apoptosis in the skin cells obtained from patients with atopic dermatitis, eczema, and psoriasis, compared with donors. *Pathogenesis (in Russian)*, 2012, 10(4): 60-5.
- Becton Dickinson Book, 2014, ([http://www.bdbiosciences.com/ds/ab/others/551302\\_Book\\_Website.pdf](http://www.bdbiosciences.com/ds/ab/others/551302_Book_Website.pdf))
- Kruglikov I., Trujillo O., Kristen Q., Isac K., Zorko J., Fam M. et al. The facial adipose tissue: A revision. *Facial Plast. Surg.* 2016; 32(6): 671-82.
- Perrini S., Laviola L., Cignarelli A., Melchiorre M., De Stefano F., Caccioppoli C. et al. Fat depot-related differences in gene expression, adiponectin secretion, and insulin action and signalling in human adipocytes differentiated *in vitro* from precursor stromal cells. *Diabetologia.* 2008; 51(1): 155-64.
- Bertolo A., Capossela S., Frankl G., Baur M., Potzel T., Stoyanov J. Oxidative status predicts quality in human mesenchymal stem cells. *Stem Cell Res. Ther.* 2017; 8(1): 3-8.