

УДК 616-092

DOI: 10.25557/GM.2018.4.9750

Твёрдофазные структуры спинномозговой жидкости в диагностике раннего асимптомного нейросифилиса

Шатохина С.Н.¹, Кузнецова Н.А.², Шабалин В.Н.¹

¹ Федеральное государственное бюджетное научное учреждение «Научно-исследовательский институт общей патологии и патофизиологии». 125315, Москва, ул. Балтийская, д. 8

² Государственное бюджетное учреждение здравоохранения Московской области «Московский областной научно-исследовательский клинический институт им. М.Ф. Владимирского», 129110, г. Москва, ул. Щепкина, д. 61/2

Цель проведённого исследования состояла в оценке эффективности визуального анализа твёрдофазных структур спинномозговой жидкости для диагностики ранних форм нейросифилиса. **Методы.** Использован метод краевой дегидратации биологических жидкостей, входящий в состав авторской диагностической технологии «Литос-система». **Диагностика** раннего асимптомного нейросифилиса заключается в выявлении деструктивных образований в форме овалов в морфологической картине твёрдой фазы спинномозговой жидкости. **Результаты.** Проведён сравнительный анализ результатов исследования спинномозговой жидкости у 19 больных с подтверждённым диагнозом «ранний асимптомный нейросифилис», полученных традиционными лабораторными методами и методом краевой дегидратации. Выявлено, что локализация овалов внутри сферолитов указывает на длительность заболевания нейросифилисом менее трёх лет, а вне сферолитов — от трех до пяти лет. **Заключение.** Метод краевой дегидратации позволяет диагностировать ранний асимптомный нейросифилис по наличию деструктивных образований в форме овалов в морфологической картине твёрдой фазы спинномозговой жидкости.

Ключевые слова: ранний асимптомный нейросифилис, спинномозговая жидкость, технология «Литос-Система», метод краевой дегидратации, анизоморфоны.

Для цитирования: Шатохина С.Н., Кузнецова Н.А., Шабалин В.Н. Твёрдофазные структуры спинномозговой жидкости в диагностике раннего асимптомного нейросифилиса. Патогенез. 2017; 15(4): 56–61

Для корреспонденции: Шатохина Светлана Николаевна, e-mail: sv_n@list.ru

Финансирование. Исследование не имеет спонсорской поддержки.

Конфликт интересов. Авторы заявляют об отсутствии конфликта интересов.

Поступила: 25.09.2017

Solid-phase structures of cerebrospinal fluid in diagnosis of early asymptomatic neurosyphilis

Shatokhina S.N.¹, Kuznetsova N.A.², Shabalin V.N.¹

¹ Institute of General Pathology and Pathophysiology, Baltijskaya Str. 8, Moscow 125315, Russia

² M.F. Vladimirovsky Moscow Regional Scientific Research Clinical Institute, Schepkina Str. 61/2, Moscow 129110, Russian Federation

The aim of this study was to evaluate effectiveness of visual analysis of solid-phase structures in cerebrospinal fluid to diagnose early forms of neurosyphilis. **Methods.** We used a method of marginal dehydration of biological fluids as a part of the author's diagnostic technology, Litos-System. Early asymptomatic neurosyphilis is diagnosed based on detection of destructive, oval-shaped formations in the morphological picture of cerebrospinal fluid solid phase. **Results.** Data from analyses of cerebrospinal fluid performed with traditional laboratory methods and the method of marginal dehydration were compared for 19 patients with documented diagnosis of early asymptomatic neurosyphilis. A localization of ovals within spherulites indicated a less than a three-year duration of neurosyphilis while a localization outside spherulites indicated a duration of three to five years. **Conclusion.** The method of marginal dehydration allows detecting early asymptomatic neurosyphilis based on the presence of destructive, oval-shaped formations in the morphological picture of cerebrospinal fluid solid phase.

Key words: early asymptomatic neurosyphilis, cerebrospinal fluid, Litos-System technology, marginal dehydration method, anisomorphons.

For citation: Shatokhina S.N., Kuznetsova N.A., Shabalin V.N. Solid-phase structures of cerebrospinal fluid in diagnosis of early asymptomatic neurosyphilis. Patogenez [Pathogenesis]. 2017; 15(4): 56–61 (in Russian)

For correspondence: Shatokhina Svetlana Nikolaevna, e-mail: sv_n@list.ru

Funding. The study had no sponsorship.

Conflict of interest. The authors declare no conflict of interest.

Received: 25.09.2017

Введение

Сифилис в России остается социально значимой инфекцией с высоким уровнем заболеваемости, включая его поздние формы, в частности — нейросифилис. Различают ранний (мезенхимный) нейросифилис (до 5 лет от момента заражения) и поздний (паренхиматозный) нейросифилис, развивающийся через 5 и более лет после заражения. В настоящее время в раннем нейросифилисе выделяют асимптомный нейросифилис, сифилитический менингит, менинговаскулярный нейросифилис [1, 2].

По данным государственной статистической отчетности после пика эпидемии сифилиса в 90-х годах XX века в первые десятилетия текущего столетия отмечается снижение общей заболеваемости сифилисом: если в 1997 г. на 100 000 населения зафиксировано 277,3 случая, то в 2009 г. — 53,3, а в 2014 г. — 24,6 [3]. Одновременно происходит изменение структуры заболеваемости — снижение доли ранних форм сифилиса и увеличение доли скрытых и поздних форм заболевания, включая кардиоваскулярный сифилис и нейросифилис [1]. Так, по данным государственной статистической отчетности в 1999 году в РФ было зарегистрировано 144 случая нейросифилиса, в 2009 — 872, а в 2014 году число больных сифилисом со специфическим поражением нервной системы достигло 1163 [4].

Известно, что, проникнув в организм, бледная трепонема распространяется гематогенным и лимфогенным путями и попадает в нервную систему на ранних стадиях заболевания. При этом бледная трепонема нередко трансформируется в L- и цист-формы, что обеспечивает ей выживание и возможность размножения, а также способствует персистенции возбудителя в тканях в период латентного течения сифилиса [5, 6]. В современных условиях позднее выявление сифилитического поражения нервной системы (спинная сухотка, табопаралич) обусловлено, прежде всего, несвоевременной и неполноценной диагностикой. В результате этого может быть назначено неадекватное лечение, часто с применением дюранных препаратов пенициллина, которые не обеспечивают трепонемицидную концентрацию антибиотика в спинномозговой жидкости (СМЖ), что может приводить к необратимым изменениям в ЦНС [7].

В настоящее время из-за слабой чувствительности реакции Вассермана спектр серологических реакций значительно расширился. Разработан нетрепонемный VDRL-тест (Venereal Disease Research Laboratory), который используется в целях первичной диагностики сифилиса, а также для диагностики врожденного и нейросифилиса. Однако неспецифичность кардиолипидных антител, выявляемых с помощью нетрепонемных тестов, даёт достаточно высокий уровень ложноположительных результатов, что не позволяет использовать данный вид исследований для окончательной постановки диагноза. Активно применяются трепонемные тесты, направленные на определение специфических иммуноглобулинов к бледной трепонеме: реакция пассивной гемагглютинации (РПГА), реакция иммунофлюоресценции (РИФ), иммуноферментный анализ (ИФА). Вместе с тем опыт использования этих тестов не привел к ожидаемым результатам, и диагностика нейросифилиса вызывает значительные трудности. Такая ситуация объясняется тем, что широкое использование антибактериальных препаратов значительно изменили как структуру трепонем, так и

иммунный ответ организма на внедрение бледной трепонемы. В результате показатели общеклинических лабораторных исследований СМЖ часто не выходят за пределы референтных значений, а серологические тесты во многих случаях являются малоинформативными, что не даёт возможность диагностировать нейросифилис с достаточной степенью достоверности. В такой ситуации только опыт клинициста является решающим в постановке диагноза. Однако при отсутствии объективных критериев диагностики нейросифилиса, вероятность ошибки субъективного фактора весьма значительна. Эта же проблема имеет место и в оценке эффективности лечения больных нейросифилисом, в результате мнения специалистов в необходимости продолжения курса терапии у таких больных часто расходятся.

Новая диагностическая технология «Литос-система» [8], основанная на исследовании структур твёрдой фазы биологических жидкостей, даёт интегральную информацию о патофизиологическом состоянии организма; выявляет патологический процесс как на самых ранних этапах его развития, так и последующих стадиях, на которых существующие клинические, инструментальные и лабораторные методы еще не дают результата или результаты, полученные с помощью этих методов, вызывают сомнения; позволяет проводить мониторинг больного, быстро оценивать эффективность проводимой терапии и корректировать её по ходу курса лечения; даёт возможность прогнозировать исход заболевания. Технология «Литос-система» открывает широкие перспективы в клинической медицине, так как отличается малой инвазивностью, технической простотой, экономичностью, доступностью для врачей различных специальностей в амбулаторных и стационарных учреждениях здравоохранения независимо от их мощности [8].

В связи с этим *цель исследования* состояла в оценке эффективности анализа твёрдофазных структур спинномозговой жидкости в диагностике ранних форм нейросифилиса.

Материалы и методы

Отбор испытуемых был проведён на основе принципов информированного согласия. Контингент обследованных пациентов был представлен тремя группами — основной и двумя группами сравнения. В основную группу вошли 19 больных с подтверждённым клиническим диагнозом *ранний асимптомный нейросифилис*. В группы сравнения вошли 15 больных с сифилитическим менингитом (первая группа) и 15 больных с неспецифическим (бактериальным) менингитом (вторая группа), диагнозы также клинически подтверждены.

Дизайн исследований включал в себя следующие лабораторные анализы СМЖ: общеклинические (общий белок, количество клеток), нетрепонемный (VDRL) и трепонемные тесты (РИФ с цельным ликвором, РПГА, ИФА-IgG). Также были проведены серологические тесты сыворотки крови: реакция плазменных реагинов (РПР), РПГА, РИФ, иммуноферментный анализ (ИФА-IgM, ИФА-IgG, ИФА-IgM+IgG). Основным методом исследования являлся метод краевой дегидратации СМЖ описанный в разделе диагностические технологии «Литос-Система» [8]. Данный тест позволяет получать специфические биокристаллические структуры — анизоморфоны, свойственные для определённых видов патологии.

Перевод жидкокристаллических структур СМЖ в твёрдофазное состояние методом краевой дегидратации осуществлялся на специальных стеклянных тест-картах диагностического набора «Литос-система». На поверхность тест-карты наносили по 20 мкл СМЖ, которые накрывали покровным стеклом. Для обеспечения адекватной зоны поиска маркерных структур создавали пять аналитических ячеек для каждого образца СМЖ. Визуальную оценку анизоморфонов проводили с помощью микроскопа DM2500 фирмы Leica в поляризованном свете при увеличении от 50 до 700.

Результаты исследования и их обсуждение

Показатели трепонемных и нетрепонемного тестов сыворотки крови 19 больных ранним асимптомным нейросифилисом свидетельствовали о том, что при всех положительных тестах на сифилис только диапазон значений ИФА-IgM в сыворотке крови составлял от отрицательного до слабоположительных значений. Это свидетельствовало о давности заболевания сифилисом, так как присутствие IgM антител к бледной трепонеме является показателем острой фазы заболевания.

При исследовании сыворотки крови у всех больных сифилитическим менингитом (первая группа сравнения) отмечались положительные результаты серологических тестов на сифилис разной степени выраженности, а у больных второй группы сравнения (бактериальный менингит) результаты серологических тестов на сифилис были отрицательными.

Из данных, представленных в табл. 1, видно, что у больных ранним асимптомным нейросифилисом определялись положительные результаты трепонемных и нетрепонемного тестов в СМЖ. При этом концентрация белка у большинства больных была близка к показателям

нормы, а цитоз отмечался только у 3 (15,8%) больных из 19 (табл. 2).

У больных первой группы сравнения (сифилитический менингит) при позитивных трепонемных тестах в СМЖ положительный нетрепонемный тест VDRL отмечался лишь у 4 больных (26%), что характеризует его недостаточную чувствительность при этой форме нейросифилиса. Общеклинические показатели СМЖ не выходили за пределы нормы у большинства больных. Цитоз от 20 до 250 клеток в 1 мкл отмечался лишь у 3 чел. (20%), протеинария — у 1 больного (7%). Во второй группе сравнения (бактериальный менингит) при отрицательных значениях трепонемных и нетрепонемного тестов в СМЖ (табл. 1), выраженный цитоз отмечался у 10 (66,7%) больных, что характеризовало активную воспалительную реакцию организма при менингите бактериального генеза.

Таким образом, результаты общеклинического исследования СМЖ в большинстве случаев не отражали патологический процесс, происходящий в ЦНС. Более информативным оказался метод визуального анализа анизоморфонов СМЖ с помощью диагностической технологии «Литос-система».

В норме анизоморфоны СМЖ, получаемые методом краевой дегидратации, представлены скоплениями сферолитов мелкого и среднего размера (рис. 1).

При исследовании анизоморфонов СМЖ всех обследованных больных основной группы нами впервые были выявлены специфические образования в виде овалов, окруженных двухслойной мембраной — анизотропной внутренней и изотропной наружной (рис. 2). Центральная область овалов была представлена слабо анизотропной субстанцией.

Детальное изучение особенностей анизоморфонов СМЖ 19 больных с ранним асимптомным нейросифилисом позволило разделить их на две подгруппы. Анизомор-

Таблица 1

Диапазоны значений результатов трепонемных и нетрепонемного тестов СМЖ у обследованных больных разных групп

Группа	Тесты			
	VDRL	РПГА	РИФ	ИФА-IgG
Ранний асимптомный нейросифилис (n = 19)	"2+" — "3+"	"4+"; 1/2560* — "4+"; 1/10240*	"4+"	10,4 — 15,3
Сифилитический менингит (n = 15)	n = 11: "—" n = 4: "2+" — "3+1/2"	"4+"; 1/160* — "4+"; 1/20480*	"3+" — "4+"	7,9 — 16,1
Бактериальный менингит (n = 15)	"—"	"—"	"—"	"—"

Примечание. * — титр теста

Таблица 2

Диапазоны значений результатов общеклинических тестов СМЖ у обследованных больных разных групп

Группа	Тесты	
	Общий белок (г/л) (норма 0,15 — 0,45)	Количество клеток (10 ⁶ /л) (норма 3 — 5)
Ранний асимптомный нейросифилис (n = 19)	n = 18: 0,19 — 0,45 n = 1: 0,47	n = 16: 3 — 5 n = 3: 14 — 29
Сифилитический менингит (n = 15)	n = 14: 0,15 — 0,44 n = 1: 0,58	n = 12: 3 — 4 n = 3: 20 — 250
Бактериальный менингит (n = 15)	n = 13: 0,46 — 0,81 n = 2: 4,62 — 5,90	n = 5: 3 — 5 n = 10: 479 — 773

фоны СМЖ больных первой подгруппы (11 чел.) были представлены сферолитами, внутри структуры которых (в 30%) присутствовали единичные овалы (рис. 2, а, б).

У больных второй подгруппы (8 человек) около 70% сферолитов имели овалы. При этом часть овалов «выходила» за пределы сферолита и располагалась вокруг его по периферии (рис. 2 в, г). Остальные сферолиты (30%) овалов не имели.

Детальный анализ данных анамнеза показал, что больные первой подгруппы имели длительность заболевания сифилисом менее трех лет, а больные второй подгруппы — от трех до пяти лет. То есть, овальные структуры в сферолитах СМЖ являются морфологическим признаком раннего асимптомного нейросифилиса, а нахождение этих структур за пределами сферолитов указывает на давность патологического процесса, вызванного бледной трепонемой.

По-видимому, увеличение в СМЖ числа сферолитов с овалами и расширение расположения овалов за пределами сферолитов у больных второй подгруппы характеризует нарастание продуктов деградации структур в ЦНС, вызванных более длительным течением заболевания.

Иная картина анизоморфонов СМЖ отмечалась у больных обеих групп сравнения. В их СМЖ определялись специфические шары, которые были образованы скоплениями мелких гранул. Шары располагались изолированно или «набивались» в пространства сферолитов между дендритными отростками (рис. 3).

Необходимо подчеркнуть, что изучение состава анизоморфонов СМЖ больных бактериальным менингитом не

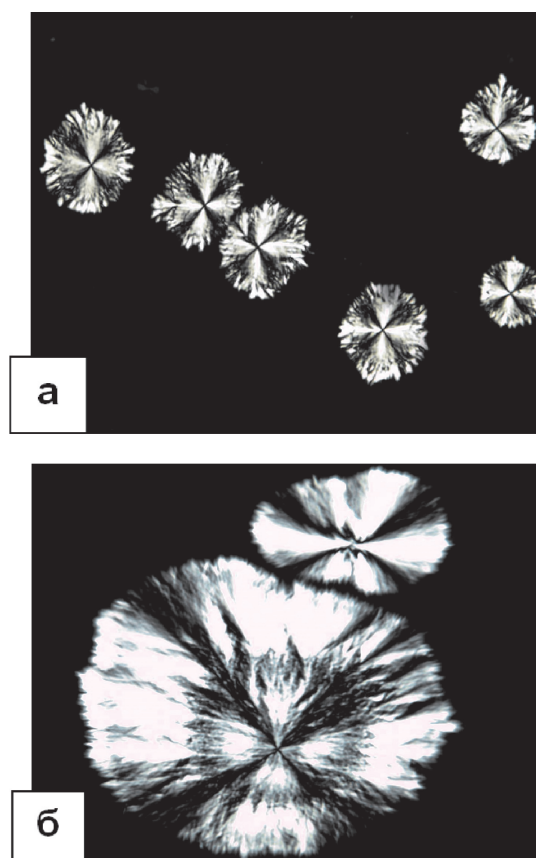


Рис. 1. Анизоморфоны спинномозговой жидкости в норме (микроскопия в поляризованном свете): а — $\times 400$; б — $\times 700$.




Рис. 2. Анизоморфоны СМЖ при раннем асимптомном нейросифилисе: а, б — аморфные овалы внутри сферолитов (показано стрелками); в, г — аморфные овалы внутри и вне структуры сферолита. Микроскопия в поляризованном свете, $\times 200$.

выявило их отличий от состава анизоморфонов в СМЖ больных сифилитическим менингитом. Следовательно, шаровые структуры не являются специфичными для диагностики менингитов сифилитического генеза и характеризуют деструктивный процесс, вызванный патогенной микрофлорой в тканях ЦНС.

Мы считаем, что признаком деструктивного процесса в ЦНС являются специфические овалы и шары, впервые обнаруженные нами у больных нейросифилисом и больных с бактериальным поражением структур мозга. Защитная реакция на патогенную микрофлору со стороны ЦНС вызывает воспаление в мягких оболочках головного и спинного мозга с участием различных цитокинов. Патоморфологическим механизмом воспалительного процесса в ЦНС являются иммунологические реакции в структурах мезодермального происхождения, в мягких мозговых оболочках и сосудах головного и спинного мозга. Повреждение фосфолипидных мембран клеток и токсические продукты распада тканей, представляющие собой системы «липид-вода», «липид-белок-вода», поступают в СМЖ. В процессе краевой дегидратации из них формируются особые структуры, которые нам удалось наблюдать при морфологическом исследовании СМЖ с помощью диа-

гностической технологии «Литос-система». При этом продукты деструкции тканей, присутствующие в ликворе, формируют кристалло-аморфные образования в результате стяжения сходных структур по принципу тропности. Эти самоорганизующиеся образования в виде «овалов» и «шаров» указывают на активный деструктивный процесс в тканях ЦНС. Кроме того, небольшое число сферолитов, содержащих овалы и расположение овалов только внутри сферолита указывают на длительность заболевания менее трёх лет, а преобладание сферолитов с овалами и расположение овалов не только внутри сферолита, но и за его пределами по периферии, свидетельствует о длительности заболевания более трёх лет.

Заключение

Метод краевой дегидратации по наличию специфических структур твёрдой фазы СМЖ позволяет объективно диагностировать ранний асимптомный нейросифилис, уточнять давность течения этого заболевания и проводить дифференциальную диагностику с менингитами сифилитического и бактериального генеза.

Список литературы

1. Катунин Г.Л., Фриго Н.В., Ротанов С.В., Мелехина Л.Е., Китаева Н.В., Лесная И.Н. Анализ заболеваемости и качества лабораторной диагностики нейросифилиса в Российской Федерации. *Вестник дерматологии и венерологии*. 2011; 3: 18-26.
2. Яхно Н.Н., Штульман Д.Р. *Болезни нервной системы* (руководство для врачей в двух томах). М.: Медицина, 2001. 367 с.
3. Какорина Е.П., Стародубов В.И., Кубанова А.А. *Ресурсы и деятельность медицинских организаций дерматовенерологического профиля. Заболеваемость инфекциями, передаваемыми половым путем, заразными кожными болезнями и болезнями кожи (статистические материалы)*. Москва, 2015. 213 с.
4. Кубанова А.А., Лесная И.Н., Кубанов А.А., Мелехина Л.Е., Каспирович М.А. Анализ эпидемиологической ситуации и динамика заболеваемости инфекциями, передаваемыми половым путем, и дерматозами на территории Российской Федерации. *Вестник дерматологии и венерологии*. 2010; 5: 4-21.
5. Лосева О.К., Тактамышева Э.Ш. Современный нейросифилис: клиника, диагностика, лечение. *Русский медицинский журнал*. 1998; 15: 21-23.
6. Лукьянов А.М. *Нейросифилис: современные аспекты клиники, диагностики, лечения*. Минск: Парадонс, 2009. 392 с.
7. Дмитриев Г.А., Доля О.В., Васильева Т.И. *Сифилис: феномен, эволюция, новация*. М.: Бино. 2010. 303 с.
8. Шабалин В.Н., Шатохина С.Н. *Морфология биологических жидкостей человека*. М.: Хризостом, 2001. 744 с.

References

1. Katunin G.L., Frigo N.V., Rotanov S.V., Melekhina L.E., Kitaeva N.V., Lesnaya I.N. [Analysis of the incidence and quality of laboratory diagnosis of neurosyphilis in the Russian Federation]. *Vestnik dermatologii i venerologii [Bulletin of Dermatology and Venereology]*. 2011; 3: 18-26. (in Russian)
2. Yahno N.N., Shtul'man D.R. [*Diseases of the nervous system (a guide for physicians in two volumes)*]. Moscow, Medicina, 2001. 367 p. (in Russian)
3. Kakorina E.P., Starodubov V.I., Kubanova A.A. [*Resources and activity of healthcare organizations dermatovenereological profile. The incidence of infections, sexually transmitted diseases, infectious skin diseases and skin diseases (statistics)*]. Moscow, 2015. 213 p. (in Russian)
4. Kubanova A.A., Lesnaya I.N., Kubanov A.A., Melekhina L.E., Kaspirovich M.A. [Analysis of the epidemiological situation and the dynamics of incidence of sexually transmitted infections, and dermatoses at the territory of the Russian Federation]. *Vestnik dermatologii i venerologii [Bulletin of Dermatology and Venereology]*. 2010; 5: 4-21. (in Russian)

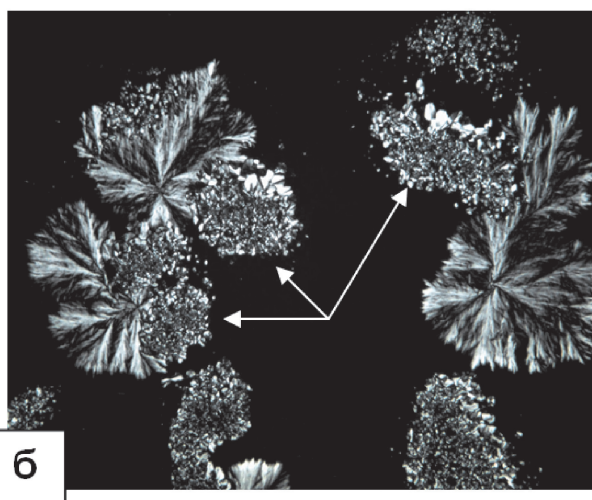
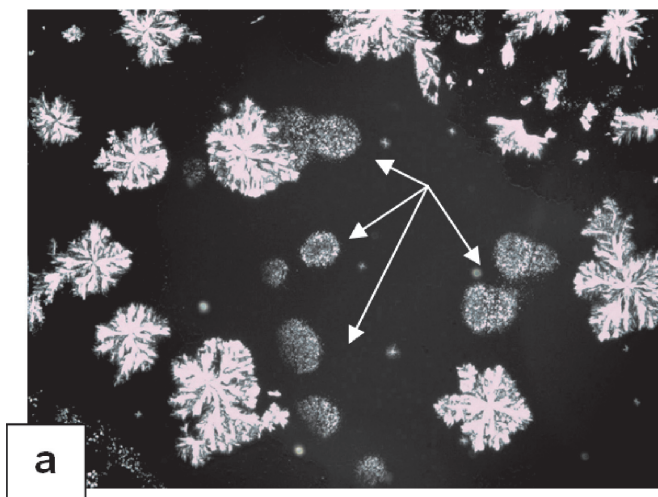


Рис. 3. Анизоморфоны СМЖ при сифилитическом менингите: а — шары (стрелки), $\times 50$; б — шары внутри структуры сферолита (стрелки). Микроскопия в поляризованном свете. $\times 200$.

5. Loseva O.K., Taktamysheva E.S. [Modern neurosyphilis: clinical features, diagnosis, treatment]. *Russkii meditsinskii zhurnal [Russian Medical Journal]*. 1998; 15: 21-23. (in Russian)

6. Luk'yanov A.M. [*Neurosyphilis: modern aspects of clinic, diagnostics, treatment*]. Minsk: Paradons, 2009. 392 p. (in Russian)

7. Dmitriev G.A., Dolya O.V., Vasil'eva T.I. [*Sifilis: fenomen, evolution, innovation*]. Moscow: Binom. 2010. 303 p. (in Russian)

8. Shabalin V.N., Shatohina S.N. [*Morphology of human biological fluids*]. Moscow: Hrizostom, 2001. 744 p. (in Russian)

Сведения об авторах:

Шатохина Светлана Николаевна — доктор медицинских наук, профессор, заведующая лабораторией биокристалломики¹.

Кузнецова Нина Александровна — ассистент кафедры клинической лабораторной диагностики².

Шабалин В.Н. — доктор медицинских наук, профессор, академик РАН, заслуженный деятель науки РФ, главный научный сотрудник лаборатории биокристалломики¹.